ISSN 2072-2419

№ 4

Международный вестник ветеринарии

INTERNATIONAL BULLETIN OF VETERINARY MEDICINE

САНКТ-ПЕТЕРБУРГ- 2015

www.spbgavm.ru

Международный вестник ветеринарии

4.2015

Редакционный совет
А.А. Стекольников – гл. ред., член-корр. РАСХН, д.в.н., проф., СПб
В.Д. Соколов – зам. гл. ред. д.в.н. проф., СПб
А.И. Ятусевич – зам. гл. ред. д.в.н. проф., Витебск
Редакционная коллегия
А.А. Алиев, д.в.н., проф., СПб.
Н.Л. Андреева, д.б.н., проф., СПб.
Л.М. Белова, д.б.н., проф., СПб.
М.И. Гулюкин, акад. РАСХН, д.в.н., проф. Москва.
Н.В. Зеленевский, д.в.н., проф., СПб.
Л.Ю.Карпенко, д.б.н., проф., СПб.
С.П. Ковалев, д.в.н., проф., СПб.
А.А. Кудряшов, д.в.н., проф., СПб.
В.А. Кузьмин, д.в.н., проф., СПб.
М.Н. Макарова, д.м.н., проф., СПб.
К.В. Племяшов, д.в.н., проф., СПб.
Б.С. Семенов, д.в.н., проф., СПб.
А.М. Смирнов, акад. РАСХН, д.в.н., проф., Москва.
А.А. Сухинин, д.б.н., проф., СПб.
А.Н. Шиков, д.ф.н., проф., СПб.
Редакционно-технический отдел
В.Д. Соколов, д.в.н. проф., СПб.
Н.Л. Андреева, д.б.н., проф., СПб.
М.Н. Макарова, д.м.н., проф., СПб.
А.В. Рыбакова , к.в.н., СПб.
Сдано в набор 25.01.2016
Подписано к печати 25.01.2016
Формат 70×100 1/16.
Бумага глянцевая № 1. Печать офсетная.
Усл. печ. л. 5,2+1,63 цв. вкл.
Усл. Кр.-отт. 18,2. Тираж 1001 экз.

Editor –in– chief
A.A. Stekolnikov professor, DVM, Corresponding Member of the Russian Academy of Agricultural Sciences
Managing Editor
V.D. Sokolov - professor, DVM, St. Petersburg
A.I. Yatusevich - professor, DVM, Vitebsk
Editorial Board
A.A. Aliyev - professor, DVM, St. Petersburg
N.L. Andreeva - professor, DBS, St. Petersburg
L.M. Belova - professor, DBS, St. Petersburg
M.I. Gulyukina - Academician of the Agricultural Russian Academy of Agricultural Sciences, DVM, professor, Moscow
N.V. Zelenevski - professor, DVM, St. Petersburg
L.Y. Karpenko - professor, DBS, St. Petersburg
S.P. Kovalev - professor, DVM, St. Petersburg
A.A. Kudryashov - professor, DVM, St. Petersburg
V.A. Kuzmin - professor, DVM, St. Petersburg
M.N. Makarova - professor, DBS, St. Petersburg .
K.V. Plemyshov - professor, DVM, St. Petersburg
B.S. Semenov - professor, DVM, St. Petersburg
A.M. Smirnov - Academician of the Agricultural Russian Academy of Agricultural Sciences, DVM, professor, Moscow
A.A. Sukhinin - professor, DVM, St. Petersburg
A.N. Shikov - professor, DFS, St. Petersburg
Technical Department
V.D. Sokolov - professor, DVM, St. Petersburg
N.L. Andreeva - professor, DBS, St. Petersburg
M.N. Makarova - professor, DBS, St. Petersburg
A.V. Rybakova - PhD, St. Petersburg
Sent to 03/10/2015
Signed for printing 14/09/2015
The format of 100 × 70 1/16 .
Glossy paper number 1. Offset printing.
Conv. Pec. liter. 5.2 1.63 fl. incl.
Conv. Cr. - ott . 18.2 . Circulation 1001 copies.

На 1 странице обложки расположено: Университет Бари Альдо Моро является высшим учебным заведением в Бари, Апулия, на юге Италии. Университет был основан в 1925 году и является государством университетом, который делится на 12 факультетов, среди которых ветеринарной медицины. Университет является одним из самых престижных и крупнейших университетов в Южной Италии, и насчитывает около 60.000 студентов.

НАУЧНО-ПРОИЗВОДСТВЕННЫЙ ЖУРНАЛ

Номер госрегистрации СМИ ПИ № ФС 77-28268 от 18 мая 2007 г. Подписной индекс в агентстве Роспечать 82393.

Учредитель — Федеральное государственное образовательное учреждение высшего профессионального образования «Санкт-Петербургская государственная академия ветеринарной медицины» (ФГОУ ВПО «СПбГАВМ»)

Журнал основан в январе 2004 года в Санкт-Петербурге и входит в список ведущих лицензируемых научных журналов, в которых должны быть опубликованы основные научные результаты диссертаций на соискание ученой степени доктора и кандидата наук.

Журнал распространяется по всем регионам России и Республике Беларусь (ВУЗЫ, НИИ, ВЕТЕРИНАРНЫЕ ОТДЕЛЫ).

Журнал выходит не менее 4 раз в год. В нем публикуются работы по всем основным вопросам ветеринарии и смежным дисциплинам.

В этот журнал Вы можете поместить рекламу Вашей фирмы. Объявления и коммерческая реклама публикуются после оплаты. Срок исполнения – в течение 3 месяцев.

Редакция не несет ответственности за содержание рекламных объявлений.

При перепечатке ссылка на журнал обязательна.

Мнение авторов и редакции по отдельным вопросам может не совпадать.

Плата с аспирантов за публикацию рукописи не взимается.

Справки и технические возможности типографии, в которой печатается журнал, оговариваются по телефону (812) 387-11-58.

Адрес редакции: 196084, СПб, ул. Черниговская дом 5, СПбГАВМ, редакция журнала «Международный вестник ветеринарии» (МВВ).

RESEARCH AND PRODUCTION JOURNAL

State registration number media PI № FS 77-28268 on May 18, 2007. Subscription Index Rospechat 82393.

Founded in January 2004 by Federal State Educational Institution of Higher Professional Education "Saint - Petersburg State Academy of Veterinary Medicine " (FSEI-HPE " SPbGAVM")

International Bulletin of Veterinary an academic international peer-reviewed journal that publishes original research articles as well as review articles in veterinary sciences and related academic disciplines. It covers all the scientific and technological aspects of veterinary sciences in general, anatomy, physiology, biochemistry, pharmacology, microbiology, pathology, public health, parasitology, infectious diseases, clinical sciences, alternative veterinary medicine and other biomedical fields.

The manuscripts submitted to this journal must be previously unpublished and not be under consideration for publication elsewhere. Manuscripts that are found to have been plagiarized from a manuscript by other authors, whether published or unpublished, will incur plagiarism sanctions.

This journal, including all individual contributions and illustrations published therein, is legally protected by copyright. Any use, exploitation or commercialisation is illegal and liable to criminal prosecution.

Requests about legal photocopy reproduction, copyright or duplication processing should be addressed to the editorial office:

196084, St. Petersburg, ul . Chernihiv house 5 SPbGAVM, Editorial Board of "International Bulletin of Veterinary Medicine" (IBVM), phone +7-812- 3871158 .

СОДЕРЖАНИЕ

Инвазионные болезни

- Экономический эффект при применении отечественных противопаразитарных препаратов. ***Токарев А.Н.*** 7

Терапия

- Препараты «Иммомаст-А» и «Иммомаст-Б» в лечении мастита лактирующих коров. ***Блохин А.А., Исаев В.В., Гладкова Н.А*** 10
- Коррекция иммунодефицитов телят комбинированным применением препаратов «Иммуноветон-Ks» и «Фурор». ***Исаев В.В. Блохин А.А., Бурова О.А.*** 16

Фармакология, токсикология, фармация

- Применение митофена с кормом курам-несушкам и его влияние на показатели качества куриного яйца. ***Святковский А.А., Андреева Н.Л.*** 21
- Антитоксическая функция печени и местно-раздражающие свойства препарата Иверсан. ***Мелнис Р.И., Новиков Д.Д.*** 27
- Острая токсичность препарата Иверсан. ***Мелнис Р.И.*** 30

Зоогигиена, Санитария, Кормление

- Изучение антигенной активности изолята вариантного вируса инфекционного бронхита кур как компонента инактивированной вакцины. ***Самусева Г.Н., Дубовой А.С.*** 32
- Повышение антигенной активности инактивированной эмульгированной вакцины против метапневмовирусной инфекции птиц. ***Дубовой А.С., Самусева Г.Н., Сморчкова Т.Н.*** 36

Биохимия, анатомия, физиология

- Физиологические механизмы компенсации кислородной задолженности при восстановлении функционального состояния в ходе интенсивных тренировок. ***Алистратова Ф.И. Скопичев В.Г.*** 40
- Опыт применения вакуум-градиентной терапии в ортопедии и неврологии мелких домашних животных. ***Семёнова А.Е.*** 47
- Материалы по возрастной морфологии гипофиза и семенника парнокопытных. животных на примере овцы дагестанской горной породы. ***Атагимов М.З., Хасаев А.Н.*** 52
- Гистопатология эндемического зоба. ***Пилов А.Х.*** 58

Экспериментальная фармакология

- Морфологические изменения эритроцитов при репаративном остеогенезе у кроликов. ***Уша Б.В., Концевая С.Ю., Луцай В.И., Фатеева Е.И.*** 62
- Преимущества и недостатки некоторых методов оценки острой токсичности. ***Калатанова А.В., Селезнева А.И., Макарова М.Н., Макаров В.Г.*** 68
- Применение компьютерной томографии при оценке состояния органов и тканей лабораторных животных. ***Мужикян А.А., Макарова М.Н.*** 73
- Санитарный контроль экспериментальных клиник (вивариев) в соответствии с локальными и международными требованиями. ***Рыбакова А.В., Макарова М.Н.*** 81
- Применение теста «принудительное плавание» при проведении доклинических исследований. ***Ковалева М.А., Макарова М.Н., Макаров В.Г., Горячева М.А.*** 90
- Список статей опубликованных в 2015 году 96

CONTENTS

Parasitic diseases

- Economic effect in the application of Russian antiparasitic drugs. *A.N. Tokarev.* **7**

Therapy

- Preparations “Immomast-A” and “immomast-B” in therapy of mastitis in lactating cows. *A. Blokhin, V. Isaev, N. Gladkova.* **10**
- Correction of immunodeficiencies in calves by combined use of preparations “Immoveton-Ks” and “Furor". *V. Isaev, A. Blokhin, O. Burova.* **16**

Pharmacology, toxicology, pharmacy

- Application of the mitophen with feeding for laying hens and its impact on quality of the chicken eggs. *A. Sviatkovskii, N. Andreeva.* **21**
- Antitoxic function of the liver and locally irritating properties of the drug Iversan. *R. Melnis, D. Novikov.* **27**
- Acute toxicity Iversan. *R. Melnis.* **30**

Zoohygiene, Sanitation, Feeding

- The study of the antigenic activity of isolate of avian variantinfectious bronchitisvirusas a component of the inactivated vaccine. *G. Samuseva, A. Dubovoi.* **32**
- Increasing of the antigenic activity of inactivated emulsion vaccine against avian metapneumovirus infection. *A. Dubovoi, G. Samuseva, T. Smorchkova.* **36**

Biochemistry, anatomy, physiology

- Physiological mechanisms of compensation of oxygen deficiency during recovery of functional status in intense training. *F. Alistratova, V. Skopichev.* **40**
- Experience of using vacuum-gradient therapy in orthopedics and neurology in small animals. *A. Semionova.* **47**
- Study of the anterior pituitary and testis age morphology of cloven-hoofed mammals of the daghestan mountainuous ship. *M. Atagimov, A. Khasaev.* **52**
- Histopathology of endemic goiter. *A. Pilov.* **58**

Experimental pharmacology

- Morphological study of erythrocytes shape changes through osteogenesis in rabbits. *B. Usha, S. Concevay, V. Lutsay, E. Fateeva.* **62**
- Advantages and disadvantages of some methods of evaluating acute toxicity. *A. Kalatanova, A. Selezneva, M. Makarova, V. Makarov.* **68**
- Using the CT scan for assessment of organs and tissues of laboratory animals. *A. Muzihikyan., M. Makarova.* **73**
- Sanitary inspection of experimental clinic (vivarium) with using local and internation requirement. *A. Rybakova, M. Makarova.* **81**
- Application of «forced swimming» test for preclinical trials. *M. Kovaleva, M. Makarova, V. Makarov, M. Goryacheva.* **90**
- List of articles were published in 2015 **96**

УДК 57.08+ 616-71+ 611.08

ПРИМЕНЕНИЕ КОМПЬЮТЕРНОЙ ТОМОГРАФИИ ПРИ ОЦЕНКЕ СОСТОЯНИЯ ОРГАНОВ И ТКАНЕЙ ЛАБОРАТОРНЫХ ЖИВОТНЫХ

Мужикян А.А.- к.в.н., с.н.с., Макарова М.Н.- д.м.н., профессор
ЗАО «Санкт-Петербургский институт фармации»

РЕФЕРАТ

В обзоре рассмотрены возможности применения компьютерной томографии (КТ) при проведении исследований на лабораторных животных. Компьютерная томография органов и тканей экспериментальных животных представляет собой одно из наиболее перспективных направлений инструментальной диагностики, как с точки зрения получения более полной картины патологии, так и с позиций гуманного обращения с животными. КТ позволяет проводить прижизненную оценку патологических очагов, изучить динамику развития патологии и эффективности лечения без необходимости проведения эвтаназии животных на всех интересующих контрольных точках эксперимента. В то же время, применение КТ значительно расширяет представления о локализации тех или иных патологических очагов, степени их выраженности и патогенезе заболевания, позволяет получать достоверные данные, соотносящиеся с результатами общепринятых морфологических методов исследования в режиме реального времени. Применение КТ показывает положительные результаты при диагностике патологических состояний опорно-двигательного аппарата, сосудов, опухолевых процессов у лабораторных животных. К числу преимуществ КТ следует отнести неинвазивность метода, отсутствие применения контрастного вещества (за исключением высокоразрешающего имиджинга), скорость выполнения исследования, диагностическую точность, возможность визуализации всей внутренней трехмерной структуры объекта с полным сохранением образца для других видов исследований. Разработки в области КТ лабораторных животных позволяют проводить изучение фармакодинамики *in vivo*, визуализацию биолюминесценции и биохимических изменений в живых клетках животных, морфометрические исследования, скрининг PET и SPECT проб, использование, разработку и валидацию проб и биомаркеров, слежение за миграцией клеток *in vitro* и *in vivo*, что позволяет рекомендовать КТ в качестве одного из основных методов морфологического анализа и оценки органов и тканей животных в области доклинических исследований лекарственных препаратов.

Ключевые слова: доклинические исследования, компьютерная томография, лабораторные животные.

ВВЕДЕНИЕ

Компьютерная томография — метод неразрушающего послойного исследования внутренней структуры объекта, основанный на измерении и сложной компьютерной обработке разности ослабления рентгеновского излучения различными по плотности тканями. Метод был предложен в 1972 году Годфри Хаунсфилдом и Алланом Кормаком, удостоенными за эту разработку Нобелевской премии. Метод аналогичен медицинской томографии, но обладает значительно более высоким пространственным разрешением.

В современной научно-исследовательской и медицинской практике методы компьютерной томографии (КТ) вызывают все больший интерес как у врачей кли-

ницистов, работающих с пациентами, так и у специалистов, занимающихся вопросами морфологии человека и животных в норме и при различных патологиях. Высокая востребованность КТ объясняется, прежде всего, ее преимуществами по отношению к традиционным инструментальным диагностическим методам исследования, таким как эндоскопия, ультразвуковое исследование (УЗИ), магнитно-резонансная томография (МРТ) и ангиография (МРА), что позволяет применять КТ в качестве одного из основных методов при комплексной оценке повреждений органов и тканей. К числу преимуществ КТ следует отнести неинвазивность метода, отсутствие применения контрастного вещества (за исключением высокоразрешающего имиджинга), скорость выполнения исследования, диагностическую точность, возможность визуализации всей внутренней трехмерной структуры объекта с полным сохранением образца для других видов исследований [24,25].

Несмотря на то, что основной областью применения КТ является изучении костной или кальцифицированной ткани, хрящевой ткани и скелетных мышц [20, 21,22,30], в литературе неуклонно возрастает количество работ, посвященных применению КТ для визуализации повреждений мягких тканей [13,25]. С практической точки зрения КТ является атравматичной и успешно применяется при диагностике сосудистых патологий, тогда как стандартная ангиография имеет ряд недостатков, в частности необходимость пункции магистральных артерий, что увеличивает риск геморрагических осложнений в раннем послеоперационном периоде на фоне агрессивной терапии антикоагулянтами [2,14]. КТ успешно применяется при дифференциальной диагностике васкулитов и вазоспазмов [13], тромбоза и эмболии сосудов [2]. В то же время при помощи КТ визуализируются такие признаки ишемии кишечника, как дилятированные кишечные петли, диффузное или локальное утолщение стенки кишки, асцит, отек брыжейки, инфаркты печени, селезенки, плевральный выпот [7,14,29]. Широкое применение методы КТ нашли в диагностике послеоперационных повреждений миокарда [17]. Согласно данным Кудрявцевой Ю.А. и соавторов загрудинные экстраперикардиальные спайки четко визуализировались как на изображениях РКТ (рентгеновской компьютерной томографии), так и на изображениях МРТ [3].

Вместе с тем, КТ не всегда обладает высокой чувствительностью и нередко характеризуется довольно низкой специфичностью при оценке признаков ишемических повреждений органов [23], а также обладает более низким разрешением по сравнению с МРТ и методами оптического имиджинга [4], что связано, прежде всего, с техническими характеристиками используемого оборудования.

Таким образом, методы КТ имеют важное диагностическое значение не только для практической гуманной и ветеринарной медицины, но и в сфере доклинических и токсикологических исследований лекарственных препаратов, в связи с чем, в настоящей работе освещены некоторые аспекты применения КТ при моделировании и изучении патологий лабораторных животных.

Применение КТ при изучении органов животных

Очевидно, что КТ органов и тканей экспериментальных животных представляет собой одно из наиболее перспективных направлений инструментальной диагностики как с точки зрения получения более полной картины патологии, так и с позиций гуманного обращения с животными [5]. КТ позволяет проводить прижизненную оценку патологических очагов, изучить динамику развития патологии и эффективности лечения без необходимости эвтаназии животных на всех интересующих контрольных точках экспе-

римента [12]. В то же время, применение КТ значительно расширяет представления о локализации тех или иных патологических очагов, степени их выраженности и патогенезе заболевания [8].

Разработчиками и компаниями производителями, такими как SkyScan, Hitachi, Philips, Bruker и др. представлен большой спектр компьютерных томографов для исследований *in vivo* органов мелких лабораторных животных с высоким разрешением. Система физиологического мониторинга обеспечивает синхронизацию сканирования с дыханием и сердцебиением животных для получения более четких изображений и объемной реконструкции. Некоторые томографы, например LCT-200 (Hitachi) позволяют проводить количественный анализ изолированных костей, а также определять содержание жира в теле животных. Современные разработки Bruker позволяют проводить изучение фармакодинамики *in vivo*, визуализацию биолюминесценции и биохимических изменений в живых клетках животных в режиме реального времени, скрининг PET (positron emission tomography) и SPECTsingle photonemission computed tomography) проб, использование, разработку и валидацию проб и биомаркеров, слежение за миграцией клеток *in vitro* и in *vivo*.

Наиболее распространенным методом диагностики состояния органов лабораторных животных, обладающим высоким разрешением и дающим положительные результаты является микро-компьютерная томография (микро-КТ) [10]. Данный метод относится к КТ, которая проводится на лабораторных животных практически на микроскопическом уровне, что сопоставимо с достигаемыми результатами клинической КТ у человека [18,19]. Микро-КТ в настоящее время широко используется для оценки костных патологий животных, болезней сосудов и легких (рис. 1). В работах Kinney J.H. и соавторов микро-КТ применялось для изучения архитектоники трубчатой кости на модели остеопороза у крыс в естественных условиях [16]. Описаны возможности применения микро-КТ при мониторинге состояния губчатой кости тазовых конечностей беременных самок крыс [11], причем данные гистоморфометрии, полученные на основании КТ хорошо согласовались с данными, полученными традици-

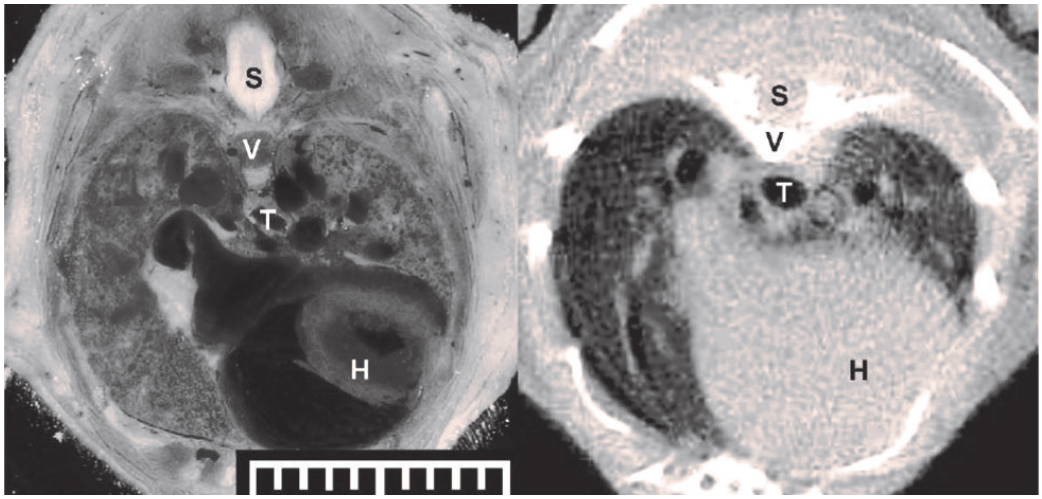

Рис. 1. Соотношение осевой гистопатологической блок-секции и микро-КТ изображения здоровой мыши. H - сердце, T - трахея, V - грудной позвонок, S - спинной мозг. Шкала слева 1 см с шагом 1 мм [10].

онными гистологическими методами на тех же образцах.

Сравнительные исследования изображений КТ, секционного материала и гистологических срезов во многих случаях показывают практически полное соответствие получаемых результатов [15]. Такие данные освещены, в частности, в работах, посвященных изучению опухолевых очагов в легких лабораторных крыс и мышей с применением микро-КТ для обнаружения опухолей легких у живых грызунов на ранней и более поздней стадиях развития [9,10]. Оценка опухолевого роста с применением КТ является востребованной по ряду причин. Известно, что некоторые модели рака изучаются на грызунах и используются в основном для оценки терапевтических методик, в том числе иммунотерапии, химио- и лучевой терапии. На сегодняшний день, большинство моделей ориентированы на измерения размеров внешних опухолей, локализующихся подкожно, или на гистологический анализ срезов ткани эвтаназированных животных для контроля роста опухоли [9]. Тем не менее, важным остается вопрос о времени «убийства» опухолевых клеток до того как биологические процессы приведут к образованию некротических повреждений в опухолевом очаге. Таким образом, в современной доклинической практике все более широкое применение находят модели опухолей легких, диагностируемых, в том числе, методами КТ [27]. Исследователями отмечено, что сочетание высокого разрешения КТ-изображений, снижение стробирования и значительная инфляция легочной ткани приводит к увеличению контраста и, следовательно, заметно улучшают качество кадров, что хорошо подходит для серийного сканирования органа и визуализации опухолевых очагов размером порядка 1 мм и более [10]. Согласно данным Kennel S.J. и соавторов (2000) КТ оказалась наиболее информативной для обнаружения у мышей опухолей легких, расположенных в грудной полости и менее полезной для выявления опухолей, локализованных на

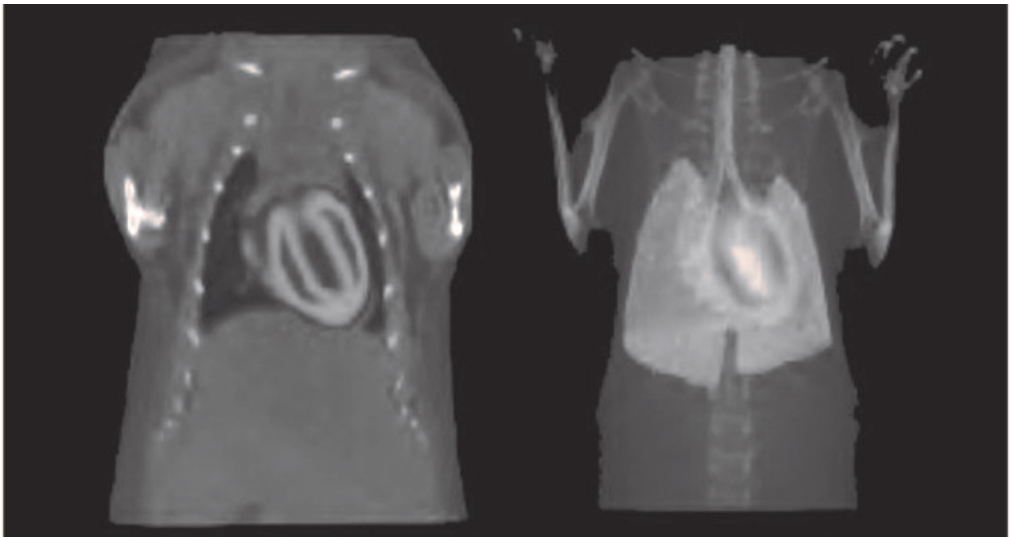

Рис. 2. Позитронно-эмиссионная КТ левого желудочка сердца крысы. Реагент – фтордезоксиглюкоза. Изображение заимствовано из каталога оборудования для КТ фирмы Hitachi. Данные предоставлены Department of Nuclear Medicine and Tracer Kinetics, Osaka University Graduate School of Medicine

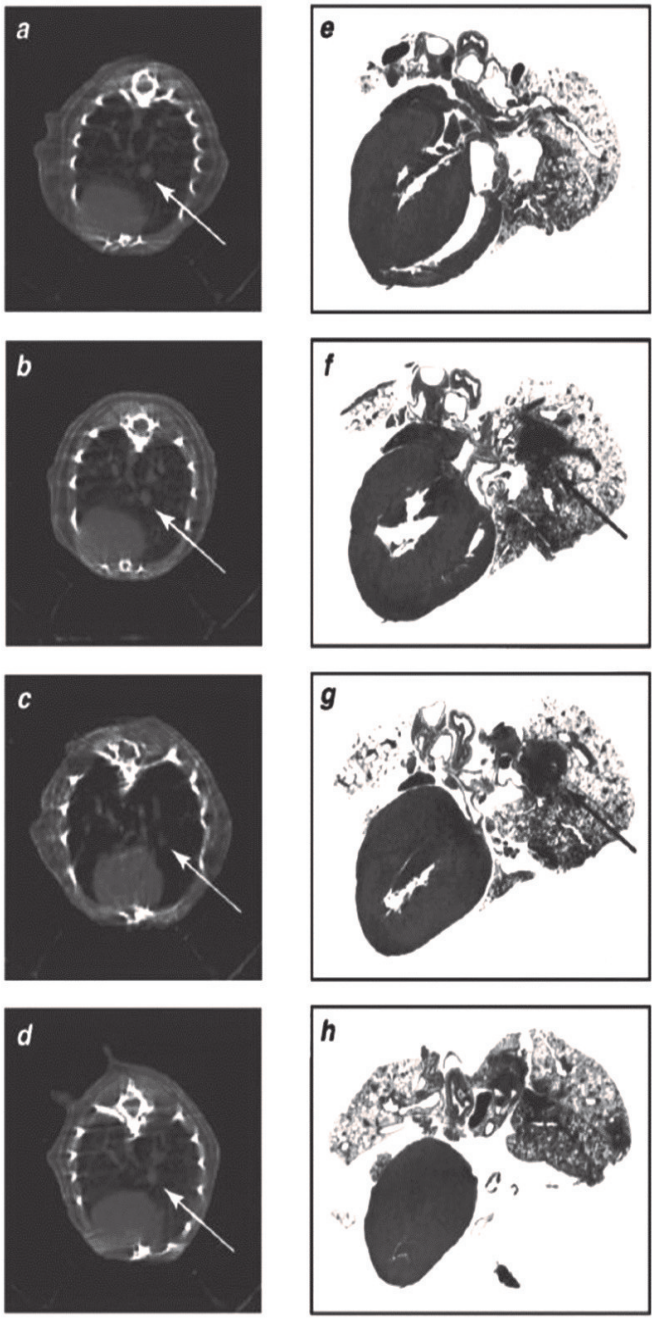

Рис. 3. Серийные КТ изображения органов грудной полости мыши с множественными опухолевыми очагами в легких. Соответствие КТ снимков и полученных от данного животного гистологических срезов (микрофотографий) [15].

серозных поверхностях (рис. 3). В целом, КТ-изображения живых животных показали опухоли в 2/3 случаев, выявленных в гистологических серийных срезах, что вероятно было связано с очаговым отеком легких, характеризующимся также более высокой плотностью на КТ-снимках [15].

Уникальные результаты получены при применении КТ в части высокоразрешающего имиджинга (рис. 2), получающего все большее распространение, как при *ex vivo*, так и при *in vivo* исследованиях в области изучения стволовых клеток, онкологии, неврологии и кардиологии [26, 28]. Прижизненная визуализация, характеристика и количественная оценка клеточного метаболизма, возможная в рамках высокоразрешающего имиджинга, позволяет исследовать структурно-функциональные нарушения, лежащие в основе заболеваний, индивидуализировать диагностику и контроль лечения, разрабатывать эффективные методы тестирования новых лекарств [31]. Наряду с МРТ и оптическим имиджингом к числу данных метолов относят также методы радионуклидного имиджинга: однофотонную эмиссионную КТ (ОЭКТ, SPECT) и позитронно-эмиссионную томографию (ПЭТ, PET) [6]. В основе указанных методов лежит возможность при помощи специального детектирующего оборудования от-

слеживать распределение в организме радиоактивно меченых биологически активных соединений, которые позволяют изучать такие процессы, как метаболизм, транспорт веществ, лиганд-рецепторные взаимодействия, экспрессию генов. Данные методы имеют очень высокую чувствительность ($<10^{-9}$M) и способны визуализировать биологически активные соединения при очень низких концентрациях [4]. В частности, при моделировании хронической обструктивной болезни легких у крыс была проведена перфузионная сцинтиграфия с радионуклидным анализом на однофонно-эмиссионном КТ, показавшем высокоинформативные результаты [1].

ЗАКЛЮЧЕНИЕ

Компьютерная томография (КТ) органов и тканей лабораторных животных стоит в одном ряду с наиболее информативными и достоверными методами прижизненной инструментальной диагностики патологий, позволяющими получать достоверные данные, соотносящиеся с результатами общепринятых морфологических методов исследования, в режиме реального времени. Применение КТ показывает положительные результаты при диагностике патологических состояний опорно-двигательного аппарата, сосудов, опухолевых процессов у лабораторных животных. К числу преимуществ КТ следует отнести неинвазивность метода, отсутствие применения контрастного вещества (за исключением высокоразрешающего имиджинга), скорость выполнения исследования, диагностическую точность, возможность визуализации всей внутренней трехмерной структуры объекта с полным сохранением образца для других видов исследований. Применение КТ позволяет проводить изучение фармакодинамики *in vivo*, визуализацию биолюминесценции и биохимических изменений в живых клетках животных, морфометрические исследования, скрининг PET и SPECT проб, использование, разработку и валидацию проб и биомаркеров, слежение за миграцией клеток *in vitro* и *in vivo*, что позволяет рекомендовать КТ в качестве одного из основных методов морфологического анализа и оценки органов и тканей животных в области доклинических исследований лекарственных препаратов.

Using the CT scan for assessment of organs and tissues of laboratory animals.

A. Muzihikyan., M. Makarova.

ABSTRACT

Computed tomography (CT) of organs and tissues of the experimental animals is one of the most promising diagnostic tool both in terms of a more complete picture of the disease, and from the standpoint of the humane treatment of animals. CT allows evaluation of intravital lesions, to study the dynamics of the disease and the effectiveness of treatment without the need euthanasia of animals at all interested in the control points of the experiment. At the same time, the use of CT greatly enhances understanding of the localization of various lesions, their degree of severity and pathogenesis of the disease allows to obtain reliable data, correlated with the results of conventional morphological studies in real-time. The use of CT shows positive results in the diagnosis of pathological conditions of the musculoskeletal system, blood vessels, tumor processes in laboratory animals. The advantages of CT should include non-invasive methods, the lack of use of a contrast agent (except for high-resolution imaging), the speed of research, diagnostic accuracy, the ability to visualize the entire internal three-dimensional structure of an object with full model for other types of research. The use of CT allows the study of pharmacodynamics in vivo, imaging bioluminescence and biochemical changes in living cells of animals, morphometric studies, screening of PET and SPECT probes, use, development and validation samples and biomarker monitoring of cell migration *in vitro* and *in vivo*, which can

be recommended CT as a basic morphological analysis and evaluation of organs and tissues of animals in preclinical studies of drugs.

Key words: pre-clinical study, CT scan, laboratory animals.

ЛИТЕРАТУРА

1. Золотницкая В.П., Лебедева Е.С., Амосов В.И., Шумилов А.А. Клинико-экспериментальные параллели в оценке нарушений кровообращения при хронической обструктивной болезни легких // REJR. -2013. -№3. -С. 19-26
2. Кононенко Н.Г., Степанченко А.М., Кащенко Л.Г. и соавт. Возможности диагностики и лечения больных острыми нарушениями мезентериального кровообращения // Мат. Междунар. хирургического конг. "Новые технологии в медицине". -Ростов-на-Дону. -2005. –380с.
3. Кудрявцева Ю.А., Насонова М.В., Журавлева И.Ю. Послеоперационные спайки в кардиохирургии: проблемы и решениям // Патология кровообращения и кардиохирургия. -2011. -№1. -С. 100-104.
4. Мелешина А.В., Черкасова Е.И., Сергеева Е.А. и др. Исследование взаимодействия мезенхимных клеток и опухоли методами флюоресцентного биоимиджинга // Современные технологии в медицине. -2012. –№4. -С. 7-16
5. Рыбакова А.В., Макарова М.Н. Методы эвтаназии лабораторных животных в соответствии с европейской директивой 2010/63 // Международный вестник ветеринарии. -2015. -№2. -С. 96-107.
6. Berard P., Pepin C.M., Rouleau D., Cadorette J., Lecomte R. CT acquisition using PET detectors and electronics. -2005. -Vol.52. -637p.
7. Bower T.C. Acute and chronic arterial mesenteric ischemia. // Comprehensive vascular and endovascular surgery. –Mosby. –2004. –P. 285 – 292.
8. Boyde A., De Clerck N.M., Sasov A. MicroCT of bones and soft tissues. // Microscopy Anal. -2000. -№76. -70p.
9. Carreira M.J., Cabello D., Penedo M.G., Mosquera A. High resolution computed tomography and MRI for monitoring lung tumor growth in mice undergoing radioimmunotherapy: Correlation with histology. // Am. Assoc. Phys. Med.-2000. -Vol.27. -№5. –P.1101 – 1107.
10. Cavanaugh D., Johnson E., Price R.E., Kurie J., Travis E.L., Cody D.D. In Vivo respiratory-gated micro-CT imaging in small -animal oncology models. // Molecular Imaging . – 2004. -Vol. 3. -№1. –P.55 – 62.
11. David V., Laroche N., Boudignon B., Lafage-Proust M.H., Alexandre C., Ruegsegger P., Vico L. Noninvasive in vivo monitoring of bone architecture alterations in hindlimb-unloaded female rats using novel three-dimensional microcomputed tomography. // J. Bone Miner. Res. -2003. -Vol.18. –P.1622 – 1631.
12. De Clerck N.M., Van Dyck D., Postnov A.A. Non-invasive highresolution mCT of the inner structure of living animals. // Microsc. Anal. -2003. –Vol.81. –P.13 – 15.
13. Hatipoglu A., Koyuturc I. Serum levels of inorganic phosphorus and creatının kinase in experimental occlusion of mesenteric artery. // Turkish J. of Sur. –1999. –Vol.15. –P. 348 – 355.
14. Horton K.M., Fishman E.K. Computed tomography evaluation of intestinal ischemia. // Semin. Roentgenol. –2001. –Vol.36. P.118 – 125.
15. Kennel S.J., Davis I.A., Branning J., Pan H., Kabalka G.W., Paulus M.J. High resolution computed tomography and MRI for monitoring lung tumor growth in mice undergoing radioimmunotherapy: Correlation with histology. // Med. Phys. –2000. –Vol.27. –P.1101-1107.
16. Kinney J.H., Lane N.E., Haupt D.L. In vivo, three-dimensional microscopy of trabecular bone. // J. Bone. Miner. Res. –1995. –Vol.10. –P.264 –270.
17. Lopes J., Dallan L.A., Moreira L.F., Carreiro M.C., Rodrigues F.L., Mendes Pde C., Stolf N.A. New quantitative variables to

measure postoperative pericardial adhesions. Useful tools in experimental research // Vestnil. -2009. –Vol.4. –P.91-148.
18. Paulus M.J., Gleason S.S., Easterly M.E., Foltz C.J. A review of high-resolution X-ray computed tomography and other imaging modalities for small animal research. // Lab. Anim. –2001. –Vol.30. –P.36 –45.
19. Paulus M.J., Gleason S.S., Kennel S.J., Hunsicker P.R., Johnson D.K.. High resolution X-ray computed tomography: An emerging tool for small animal cancer research. // Neoplasia. –2000. –Vol.2. –P.62 – 70.
20. Postnov A.A., De Clerck N.M., Sasov A., and Van Dyck D. 3D in vivo X-ray microtomography of living snails. // J. Microsc. –2002. –Vol.205. -№2. –P.201 – 205.
21. Postnov A.A., Van Dyck D., Saveliev S., Saso A., De Clerck N.M. Definition of local density in biological calcified tissues using X-ray microtomography. Progress in biomedical optics and imaging. // Proc. SPIE. – 2002. –Vol.3. -№19. –P.749 – 755.
22. Postnov A.A., Vinogradov A., Van Dyck D., Saveliev S.V., De Clerck N.M. Quantitative analysis of bone mineral content by X-ray microtomography. // Physiol. Meas. – 2003. –Vol.24. -№1. –P.165 – 178.
23. Rha S.E., Ha H.K., Lee S.H. et al. CT and MR imaging findings of bowel ischemia from various primary causes. // Radiographics. – 2000. –Vol.20. –P. 29 – 42.
24. Shih M.C., Angle J.F., Leung D.A. et al. CTA and MRA in mesenteric ischemia: part 2, Normal findings and complications after surgical and endovascular treatment. // Am. J. Roentgenol. –2007. –Vol.188. –№2. –P. 462 – 471.
25. Smerud M.J., Johnson C.D., Stephens D.H. Diagnosis of bowel infarction: a comparison of plain films and CT scans in 23 cases. // Am. J. Roentgenol. –1990. –Vol. 154. –P. 99 – 103.
26. Solomon M., Liu Y., Berezin M.Y., Achilefu S. Optical imaging in cancer research: basic principles, tumor detection, and therapeutic monitoring. // Med. Princ. Pract. –2011. –Vol.20. -№5. –P. 397-415.
27. Stoner G. Lung tumors in strain A mice as a bioassay for carcinogenicity of environmental chemicals. // Exp. Lung. Res. –1992. –Vol.17. –P.405 – 423.
28. Subramanian S., Jaffer F.A., Tawakol A. (2010). Optical molecular imaging in atherosclerosis. // J. Nucl. Cardiol. –2010. –Vol.17. -№1. –P.135-144.
29. Van Beers B.E., Danse E.M. Vascular lesions of the liver and gastrointestinal tract. // Acta Gastroenterol. Belg. –2002. – Vol.65. –№ 4. –P. 226– 229.
30. Waarsing J.H., Day J.S., van der Linde J.C., Ederveen A.G., Spanjers C., De Clerck N.M., Sasov A., Weinans H. (2003). Detecting and tracking local changes in the tibiae of individual rats: a novel method to analyse longitudinal in vivo micro-CT data. Bone XX Q3 , X–XX (in press).
31. Weissleder R., Mahmood U. Molecular Imaging. // Radiology. 2001. –Vol.219. -№2. –P.316-33.