ISSN 2072-2419

№ 2

Международный вестник ветеринарии

INTERNATIONAL BULLETIN OF VETERINARY MEDICINE

САНКТ-ПЕТЕРБУРГ- 2014

www.gavm.spb.ru

Международный вестник ветеринарии 2.2014

Редакционный совет
А.А. Стекольников – гл. ред., член-корр. РАСХН, д.в.н., проф., СПб
В.Д. Соколов – зам. гл. ред. д.в.н. проф., СПб
А.И. Ятусевич – зам. гл. ред. д.в.н. проф., Витебск
Редакционная коллегия
А.А. Алиев, д.в.н., проф., СПб.
Н.Л. Андреева, д.б.н., проф., СПб.
Л.М. Белова, д.б.н., проф., СПб.
М.И. Гулюкин, акад. РАСХН, д.в.н., проф. Москва.
Н.В. Зеленевский, д.в.н., проф., СПб.
Л.Ю.Карпенко, д.б.н., проф., СПб.
С.П. Ковалев, д.в.н., проф., СПб.
А.А. Кудряшов, д.в.н., проф., СПб.
В.А. Кузьмин, д.в.н., проф., СПб.
М.Н. Макарова, д.м.н., проф., СПб.
К.В. Племяшов, д.в.н., проф., СПб.
Б.С. Семенов, д.в.н., проф., СПб.
А.М. Смирнов, акад. РАСХН, д.в.н., проф., Москва.
А.А. Сухинин, д.б.н., проф., СПб.
А.Н. Шиков, д.ф.н., проф., СПб.
Редакционно-технический отдел
В.Д. Соколов, д.в.н. проф., СПб.
Н.Л. Андреева, д.б.н., проф., СПб.
М.Н. Макарова, д.м.н., проф., СПб.
А.В. Рыбакова , к.в.н., СПб.
Сдано в набор 18.01.2016
Подписано к печати 18.01.2016
Формат 70×100 1/16.
Бумага глянцевая № 1. Печать офсетная.
Усл. печ. л. 5,2+1,63 цв. вкл.
Усл. Кр.-отт. 18,2. Тираж 1001 экз.

Editor –in– chief
A.A. Stekolnikov professor, DVM, Corresponding Member of the Russian Academy of Agricultural Sciences
Managing Editor
V.D. Sokolov - professor, DVM, St. Petersburg
A.I. Yatusevich - professor, DVM, Vitebsk
Editorial Board
A.A. Aliyev - professor, DVM, St. Petersburg
N.L. Andreeva - professor, DBS, St. Petersburg
L.M. Belova - professor, DBS, St. Petersburg
M.I. Gulyukina - Academician of the Agricultural Russian Academy of Agricultural Sciences, DVM, professor, Moscow
N.V. Zelenevski - professor, DVM, St. Petersburg
L.Y. Karpenko - professor, DBS, St. Petersburg
S.P. Kovalev - professor, DVM, St. Petersburg

A.A. Kudryashov - professor, DVM, St. Petersburg
V.A. Kuzmin - professor, DVM, St. Petersburg
M.N. Makarova - professor, DBS, St. Petersburg .
K.V. Plemyshov - professor, DVM, St. Petersburg
B.S. Semenov - professor, DVM, St. Petersburg
A.M. Smirnov - Academician of the Agricultural Russian Academy of Agricultural Sciences, DVM, professor, Moscow
A.A. Sukhinin - professor, DVM, St. Petersburg
A.N. Shikov - professor, DFS, St. Petersburg
Technical Department
V.D. Sokolov - professor, DVM, St. Petersburg
N.L. Andreeva - professor, DBS, St. Petersburg
M.N. Makarova - professor, DBS, St. Petersburg
A.V. Rybakova - PhD, St. Petersburg
Sent to 03/14/2014
Signed for printing 14/03/2014
The format of 100 × 70 1/16 .
Glossy paper number 1. Offset printing.
Conv. Pec. liter. 5.2 1.63 fl. incl.
Conv. Cr. - ott . 18.2 . Circulation 1001 copies.

На 1 странице обложки: Цюрихский университет (UZH) — крупнейший университет Швейцарии, в котором в настоящее время обучается более 26 000 студентов. История UZH берет свое начало с 1525 года, что позволяет ему входить в группу "старейших университетов" Швейцарии. UZH представляет собой классический исследовательский университет. Сейчас в UZH действуют 7 факультетов один из которых ветеринарный. UZH занимает высокие места в респектабельных международных рейтингах.

ПОЗДРАВЛЯЕМ УЧАСТНИКОВ III-ГО МЕЖДУНАРОДНОГО КОНГРЕССА ВЕТЕРИНАРНЫХ ФАРМАКОЛОГОВ И ТОКСИКОЛОГОВ!

НАУЧНО-ПРОИЗВОДСТВЕННЫЙ ЖУРНАЛ

Номер госрегистрации СМИ ПИ № ФС 77-28268 от 18 мая 2007 г. Подписной индекс в агентстве Роспечать 82393.

Учредитель — Федеральное государственное образовательное учреждение высшего профессионального образования «Санкт-Петербургская государственная академия ветеринарной медицины» (ФГОУ ВПО «СПбГАВМ»)

Журнал основан в январе 2004 года в Санкт-Петербурге и входит в список ведущих лицензируемых научных журналов, в которых должны быть опубликованы основные научные результаты диссертаций на соискание ученой степени доктора и кандидата наук.

Журнал распространяется по всем регионам России и Республике Беларусь (ВУЗЫ, НИИ, ВЕТЕРИНАРНЫЕ ОТДЕЛЫ).

Журнал выходит не менее 4 раз в год. В нем публикуются работы по всем основным вопросам ветеринарии и смежным дисциплинам.

В этот журнал Вы можете поместить рекламу Вашей фирмы. Объявления и коммерческая реклама публикуются после оплаты. Срок исполнения – в течение 3 месяцев.

Редакция не несет ответственности за содержание рекламных объявлений.

При перепечатке ссылка на журнал обязательна.

Мнение авторов и редакции по отдельным вопросам может не совпадать.

Плата с аспирантов за публикацию рукописи не взимается.

Справки и технические возможности типографии, в которой печатается журнал, оговариваются по телефону (812) 387-11-58.

Адрес редакции: 196084, СПб, ул. Черниговская дом 5, СПбГАВМ, редакция журнала «Международный вестник ветеринарии» (МВВ).

RESEARCH AND PRODUCTION JOURNAL

State registration number media PI № FS 77-28268 on May 18, 2007. Subscription Index Rospechat 82393.

Founded in January 2004 by Federal State Educational Institution of Higher Professional Education "Saint - Petersburg State Academy of Veterinary Medicine " (FSEI-HPE " SPbGAVM")

International Bulletin of Veterinary an academic international peer-reviewed journal that publishes original research articles as well as review articles in veterinary sciences and related academic disciplines. It covers all the scientific and technological aspects of veterinary sciences in general, anatomy, physiology, biochemistry, pharmacology, microbiology, pathology, public health, parasitology, infectious diseases, clinical sciences, alternative veterinary medicine and other biomedical fields.

The manuscripts submitted to this journal must be previously unpublished and not be under consideration for publication elsewhere. Manuscripts that are found to have been plagiarized from a manuscript by other authors, whether published or unpublished, will incur plagiarism sanctions.

This journal, including all individual contributions and illustrations published therein, is legally protected by copyright. Any use, exploitation or commercialisation is illegal and liable to criminal prosecution.

Requests about legal photocopy reproduction, copyright or duplication processing should be addressed to the editorial office:

196084, St. Petersburg, ul . Chernihiv house 5 SPbGAVM, Editorial Board of "International Bulletin of Veterinary Medicine" (IBVM), phone +7-812- 3871158 .

СОДЕРЖАНИЕ

Инфекционные болезни

- Роль бактерий рода Klebsiella при ассоциативных инфекциях коров и телят в условиях промышленного комплекса. ***Смирнова Л.И., Забровская А.В., Приходько Е.И., Ярикова В.Э., Гегирова Д.М.*** 7
- Биологические свойства микроорганизмов вида Klebsiella pneumonia subsp. pneumonia, изолированных из молока коров при мастите. ***Смирнова Л.И., Забровская А.В., Егорова С.А., Приходько Е.И., Ярикова В.Э., Гегирова Д.М.*** 12
- Биологические свойства изолятов возбудителей бактериальных болезней КРС. ***Кострова Е.С., Прунтова О. В., Горюшева Н.В., Шадрова Н. Б.*** 17

Фармакология, токсикология, фармация

- Фармакокоррекция боли при повреждениях. ***Соколов В.Д., Фисенков Н.Н.*** 21
- Влияние премикса на иммунологическую реактивность поросят. ***Скалкина О.А., Андреева Н.Л.*** 26

Зоогигиена, Санитария, Кормление

- Низкопентозановое зерно ржи – ценный концентрированный корм для животных. ***Лунегова И.В., Кобылянский В.Д., Солодухина О.В.*** 30
- Определение бактерицидной активности препарата «Биомицин». ***Шкромада О.И.*** 37
- Показатели биологической безопасности питьевой воды на заболеваемость животных. ***Соколюк В.М.*** 41

Биохимия, анатомия, физиология

- Состояние белкового обмена и естественной резистентности поросят первого месяца жизни. ***Паникар И.И.*** 45
- Гистотопография и плотность расположения эндокриноцитов в эпителии кишечника взрослых гусей. ***Кущ Н. Н.*** 52
- Патоморфология пневмонии у поросят при сальмонеллёзе, вызванном Salmonella typhi suis и Salmonella typhimurium. ***Лаковников Е.А., Жданова Ю.А***. 56
- Антиагрегационный контроль сосудистой стенки над тромбоцитами у новорожденных телят. ***Медведев И.Н., Нагорная О.В., Завалишина С.Ю.*** 59
- Позвоночная артерия как один из путей кровоснабжения головного и спинного мозга у таксы. ***Прусаков А.В., Верунен С.В.*** 63
- Влияние биологически активных веществ на показатели неспецифической резистентности у коров. ***Зоткин Г.В., Косорлукова З.Я, Яшин И.В., Блохин П.И.*** 67

Экспериментальная фармакология

- Обзор систем индивидуально вентилируемых клеток, производства компании AllenTown, США. ***Таращенко Д., Ковалева М.*** 72
- Влияние типа клеток для содержания на поведение крыс с хронической нейропатической болью. ***Белозерцева И.В., Шекунова Е.В.*** 77
- Методы рандомизации животных в эксперименте. ***Селезнева А.И, Макарова М.Н, Рыбакова А.В.*** 84
- Токсикологические исследования: оборудование для оценки повреждения нервной системы. ***Воронцова О.Н., Воронцов Д.Д., Бондаренко Н.А.*** 90
- Общие принципы анестезии и аналгезии лабораторных животных. ***Фатеева Е.И., Чернов А.С, Телегин Г.Б.*** 97
- Особенности гистологической обработки органов и тканей лабораторных животных. ***Мужикян А.А., Макарова М.Н., Гущин Я.А.*** 103
- Применение бактериальных тест-систем для оценки потенциального мутагенного эффекта новых фармацевтических соединений. ***Ацапкина А.А, Крышень К.Л.- , Макарова М.Н., Макаров В.Г.*** 109

CONTENTS

Infectious diseases

- *The role of bacteria Klebsiella when associated infections cows and calves in the conditions of an industrial complex. L. Smirnova, A. Zabrovskaya, E. Prikhodko, V. Yarikova, D. Gegirova.* 7
- *Biological properties of microorganisms species of Klebsiella pneumoniae subsp.pneumoniae isolated from milk cows mastitis. L. Smirnova, A. Zabrovskaya, S. Egorova, E. Prikhodko, V. Yarikova, D. Gegirova.* 12
- *Species diversity of bovine bacterial disease agents. Y. Kostrova, O. Pruntova, N. Goryusheva, N. Shadrova.* 17

Pharmacology, toxicology, pharmacy

- *Pain stress and wound healing. V. Sokolov, N. Fisenkov.* 21
- *Primex influence on the immune status of piglets. O. Skalkina, N. Andreeva.* 26

Zoohygiene, Sanitation, Feeding

- *Rye with low pentose - valuable concentrated feed for animal. I. Lunegova, V. Kobylyanskii, O. Soloduhina.* 30
- *Definition bactericidal activity preparation "Biotsydin". O. Shkromada.* 37
- *The indexes of drinking water biological safety and morbidity in animals. V. Sokoluk.* 41

Biochemistry, anatomy, physiology

- *State of proteometabolism and natural rezistentnosti of piglings of the first month of life. I. Panikar.* 45
- *Histotopography and density of distribution of the endocrine cells in gut epithelium of adult geese. N. Kushch.* 52
- *Pathomorphology pneumonia of piglets in salmonellosis caused by Salmonella typhi suis and Salmonella typhimurium. E. Lakovnikov, Y. Zhdanova.* 56
- *Antiaggregation controls vascular wall on platelet in neonatal calves. I. Medvedev, O. Nagornaya, S. Zavalishina.* 59
- *Vertebral artery, an alternative way of blood supply of the brain and spinal cord dachshund. A. Prusakov., S. Verunen.* 63
- *The effect of biologically active substances on indices of nonspecific resistance of cows. G. Zotkin, Z. Kosorlukova, I. Yashin, P. Blokhin.* 67

Experimental pharmacology

- *Review of individual ventilated cell production company Allentown, US.D. Trashchenko, M. Kovaleva.* 72
- *Effect of laboratory cage type on behavior of rats with neuropathic pain. I. Belozertseva, E. Shekunova.* 77
- *Randomization of experimental animals. A. Selezneva, M. Makarova, A. Rybakova.* 84
- *Acute toxicity: equipment to study effects on the nervous system. O. Vorontsova, D. Vorontsov, N. Bondarenko.* 90
- *Guidelines for laboratory animals anesthesia and analgesia. E. Fateeva, A. Chernov, G. Telegin.* 97
- *Features histological processing of organs and tissues of laboratory animals. A. Muzhikyan, M. Makarova, Y. Gushin.* 103
- *Bacterial test systems to evaluate the potential mutagenic effect of new drugs. A. Atsapkina, K. Kryshen, M. Makarova, V. Makarov.* 109

meloxicam. In addition, much attention is paid to non-drug agents - oxygen and temperature conditions, as well as fluid therapy .

Key words: rats, mice, clinical examination, anesthesia, analgesia, pain, distress, injectable narcosis for surgery, reanimation.

ЛИТЕРАТУРА

1.Hedenqvist P., Hellebrekers L.J. Handbook of laboratory animal science. Laboratory Animal Analgesia, Anesthesia and Euthanasia // CRC Press. -2003.
2. Hankenson F.C. Critical Care Management for Laboratory Mice and Rats // CRC Press. -2013.
3. Hawk C.T., Leary S.L., Morris T.H. Formulary for laboratory animals. Third edition. -2005.
4. http://www.rlsnet.ru/
5. Suckow M.A., Danneman P., Brayton C. The laboratory mouse // CRC Press. -2001.
6. Sharp P.E., La Regina M.C. The laboratory rat // CRC Press. -1998.

УДК 59.089+619

ОСОБЕННОСТИ ГИСТОЛОГИЧЕСКОЙ ОБРАБОТКИ ОРГАНОВ И ТКАНЕЙ ЛАБОРАТОРНЫХ ЖИВОТНЫХ

Мужикян А.А. - младший научный сотрудник, Макарова М.Н.– профессор, д.м.н.,
Гущин Я.А.- младший научный сотрудник, Санкт-Петербургский Институт Фармации

РЕФЕРАТ

Особая роль гистологической диагностики органов и тканей лабораторных животных в изучении фармакологических свойств различных препаратов требует разработки и внедрения новых способов и схем обработки исследуемого материала. Особую важность при этом представляет максимальная информативность получаемых данных, возможность проведения сравнительного гистологического анализа исследуемых тканевых и клеточных структур. Приведенные в работе стандартные подходы при извлечении органов лабораторных животных, их фиксации, вырезке и проводке позволяют получать стабильные результаты на стадии изготовления и анализа готовых гистологических препаратов. При этом существенно повышается достоверность и объем получаемых данных, позволяющих объективно судить о межгрупповых различиях в микроструктуре органов у разных животных в эксперименте и в тоже время иметь достаточно большой объем информации о гистологическом строении органов каждого животного. Предложенная схема гистологической обработки успешно применена на практике и может быть рекомендована для эффективного комплексного гистологического анализа органов и тканей лабораторных животных.

Ключевые слова: гистологические методы исследования, лабораторные животные.

ВВЕДЕНИЕ

В современной научно-исследовательской деятельности гистологическое исследование органов и тканей является необходимым и часто единственным возможным методом, позволяющим получить объективные данные о клеточных и тканевых изменениях у человека и животных в норме и при патологии. Однако возможность получения достоверных сведений при гистологической обработке материала от лабораторных животных (в основном крыс и мышей) сопряжена с рядом особенностей, связанных с извле-

чением органов, их фиксацией, вырезкой и проводкой. Также, при оценке токсического действия препаратов, появляется необходимость в исследовании полного органокомплекса животных, включающего жизненно важные органы основных отделов сердечно-сосудистой, дыхательной пищеварительной, мочеполовой, эндокринной иммунной и нервной систем. Значительный объем исследуемого материала делает гистологическую обработку органокомплексов весьма длительной и трудоемкой. Вместе с тем, остается важной максимальная информативность получаемых данных, возможность проведения сравнительного гистологического анализа исследуемых тканевых и клеточных структур.

Для решения поставленных задач была применена схема гистологической обработки органов и тканей лабораторных животных с использованием наиболее эффективных для рутинных исследований способов вырезки и проводки материала.

Известно, что качество готовых гистологических препаратов напрямую связано с рядом подготовительных и чрезвычайно важных процедур, включающих надлежащее извлечение органов эвтаназированного животного, фиксацию и последующую вырезку фрагментов материала для дальнейшей гистологической обработки. Если брать во внимание, что объективный сравнительный гистологический анализ органов у разных животных возможен только при исследовании одних и тех же тканевых структур, то применение стандартных подходов при извлечении органов и их вырезке приобретает в решении поставленного вопроса ключевое значение.

Оперативные доступы к органам у лабораторных животных и способы их извлечения хорошо описаны в отечественной и зарубежной литературе [1, 4]. Нужно лишь отметить, что целесообразно извлекать и фиксировать даже сравнительно крупные органы лабораторных животных (печень, почки, сердце, легкие) целиком. Это позволяет, во-первых, зафиксировать материал, не травмируя его на стадии извлечения, когда любые грубые манипуляции, связанные с рассечением и сдавливанием органов приводят неизбежно к возникновению артефактов (рис. 1). Во-вторых, дает возможность хранить большой объем материала в виде влажного архива, что позволяет при необходимости проводить гистологическую обработку материала повторно.

Важными при извлечении органов лабораторных животных остаются два момента: использование достаточно острых инструментов, снижающих степень травмирования материала, и сокращение времени от момента гибели животного и извлечения органа до его фиксации. Так, даже не длительное нахождение без фиксации извлеченных органов лабораторных животных, в особенности мышей и крыс, приводит к появлению существенных аутолитических изменений. Особенно такие изменения проявляются в печени, почках, слизистой желудочно-кишечного тракта и часто ошибочно определяются как варианты паренхиматоз-

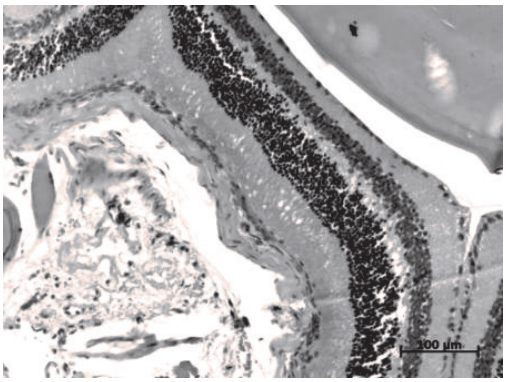

Рис. 1. Срез глаза мыши. Виден участок сдавливания тканей тупым предметом (стрелка), возникший при извлечении органа или его проводке. Окр. гематоксилин-эозин. Ув. 100

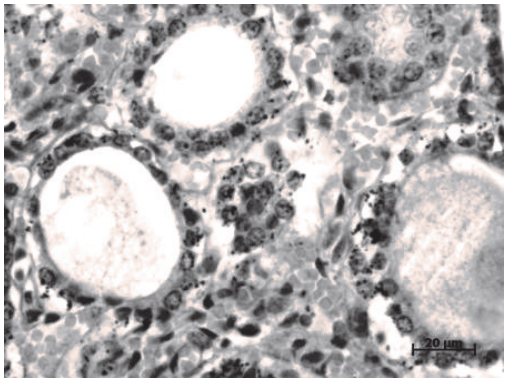

Рис. 2. Срез щитовидной железы крысы, фиксированной в кислом формалине. Обнаруживается формалиновый пигмент в виде небольших темно-коричневых частиц. Окр. гематоксилин-эозин. Ув. 400

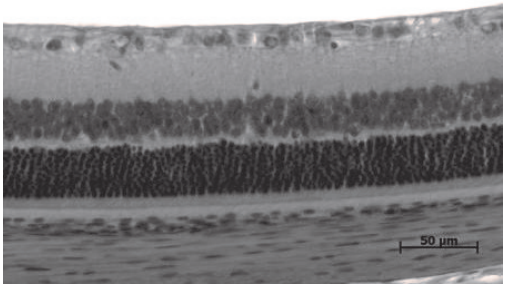

Рис. 3. Срез сетчатки глаза крысы, фиксированной в растворе Дэвидсона [6]. Окр. гематоксилин-эозин. Ув. 200

ных дистрофий, повреждения и десквамация эпителия и т.д. Полученный материал подвергается фиксации, предотвращающей аутолиз и сохраняющей прижизненное состояние клеток. Известно, то соотношение объема фиксируемого материала к объему фиксирующего раствора, если речь идет о 10% растворе нейтрального формалина, должно быть не менее 1:10, а время фиксации – не менее 24 часов. При фиксации материала, взятого от лабораторных животных, следует также учитывать емкость буфера и возможность смещения pH нейтрального раствора формалина в кислую сторону. Как показывает практика, фиксация кислым формалином часто приводит к возникновению артефактов – так называемого формалинового пигмента [5], проявляющегося уже на заключительных этапах изготовления гистологических препаратов (рис. 2).

Выбор фиксирующего раствора в значительной степени зависит от поставленных перед исследователем задач. Так, стандартная фиксация 10% раствором нейтрального формалина, пригодная для большей части рутинных исследований, значительно уступает раствору Дэвидсона или Буэна (рис. 3, 4) при фиксации сетчатки глаза крысы [6]. Также лучшие результаты при проведении иммуногистохимических реакций получены от материала, фиксированного в цинк-этанол-формальдегиде [2].

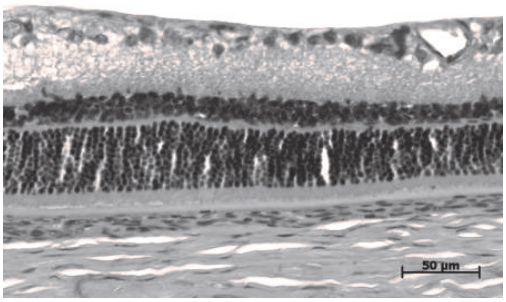

Рис. 4. Срез сетчатки глаза крысы, фиксированной в 10% растворе нейтрального формалина. Окр. гематоксилин-эозин. Ув. 200

На стадии вырезки материала особенно важно извлечение одних и тех же фрагментов из зафиксированных органов, а также возможность исследования максимального количества структур каждого органа. При гистологической обработке органокомплексов лабораторных животных, если предполагается дальнейшая заливка материала в парафин, наиболее эффективным и целесообразным является использование следующих способов секции органов.

Из трубчатых органов (пищевод, грудная часть аорты, кишечник, трахея) двумя поперечными разрезами выделяются фрагменты длиной 3-5 мм, которые впоследствии при заливке и изготовлении срезов располагается вертикально. Это позволяет исследовать все оболочки органа, сохраняя при этом межтканевые связи и содержимое полостей.

Головной мозг. Двумя поперечными срезами вырезается участок мозга в районе вхождения зрительных нервов, в 2-3 мм от переднего края. Толщина среза – около 3 мм. Вырезанный участок забирается для гистологического исследования, остальные два остаются в архиве. Такой способ особенно применим при исследовании головного мозга кролика, отличающегося хрупкостью и мягкой консистенцией даже после длительной фиксации. В случае если изготовление серийных срезов затруднено, но есть необходимость в исследовании максимального количества структур переднего, среднего и заднего отделов, рекомендуется брать для гистологического исследования фрагмент мозга, полученного путем секции органа в сагиттальной плоскости.

Сердце. Двумя поперечными срезами вырезается участок сердца в области желудочков. Толщина среза около 3 мм.

Легкие. Одним разрезом с дорсальной стороны разделяются правое и левое легкие, и берется левое легкое (не подразделяющееся на доли). Левое легкое разрезается в продольном направлении на две части приблизительно по месту прохождения бронха. Для гистологического исследования берется проксимальная часть левого легкого. Данный срез позволит изучить и бронхи, и альвеолярную ткань легкого.

Тимус разрезается в продольном направлении на две части, одна часть берется для гистологического исследования, другая остается в архиве.

Почка разрезается двумя разрезами через центр в сагиттальной и поперечной плоскостях, так чтобы на срезе было как мозговое, так и корковое вещество. Для гистологического исследования берется четверть почки (у крысы и кролика), либо половина (у мыши).

Селезенка. Двумя поперечными срезами в центре органа вырезается сегмент толщиной 3 мм.

Печень. Из произвольного участка доли печени вырезается сегмент толщиной 2-3 мм. Площадь вырезанного сегмента должна примерно соответствовать площади остальных органов, взятых для гистологического исследования (20-40 мм^2).

Надпочечник для гистологического исследования не разрезается и помещается в кассету целиком. Второй надпочечник остается в архиве.

Яичник для гистологического исследования не разрезается и помещается в кассету целиком. Второй яичник остается в архиве.

Семенник разрезается двумя поперечными срезами. Для гистологического исследования берется извлеченный фрагмент. Остальные части семенника остаются в архиве. Нарушение целостности белочной оболочки семенника из-за особенностей микроструктуры органа ведет к разрушению межтканевых связей, усложняющих исследование органа при гистологическом анализе уже готовых препаратов. Поэтому дополнительное деление пусть даже крупного фрагмента органа не рекомендуется.

Щитовидная железа либо извлекается вместе с прилежащим к ней участком трахеи и располагается при заливе вертикально, либо для гистологического исследования препарируется одна доля, а другая остается в архиве.

Шейные лимфатические узлы извлекаются вместе с подчелюстной слюнной железой, разрезаются в продольном направлении на две части, одна из которых

идет в проводку, а другая – в архив.

Хвостовые вены, нервы, сухожилия перед проводкой окрашиваются водно-спиртовым раствором метиленового синего для лучшей визуализации в парафиновых блоках при изготовлении срезов.

Указанные способы вырезки материала позволяют с одной стороны получить достаточно информативные гистологические препараты, пригодные для сравнительного анализа, с другой – сохранить в виде влажного архива большой объем материала для дальнейших исследований с применением других методик или для проведения ретроспективного анализа.

Для последующей проводки материал помещают в промаркированные кассеты по одному или несколько органов от животного. При этом, целесообразно помещать в одну кассету фрагменты сердца, печени, селезенки, легкого, почки; во вторую – головной мозг, тимус, гонады, надпочечники; в третью – желудок, кишечник, трахею, слюнную, поджелудочную и щитовидную железы (рис. 5-8). Такое расположение объясняется механической плотностью тканей после заливки, что облегчает последующее изготовление срезов.

Несмотря на большой спектр различных стандартных способов проводки материала, хорошо зарекомендовавших себя на практике, наиболее стабильные результаты получены нами при стандартной



Рис. 5-6. Фрагменты органов крысы после вырезки: головной мозг (1), тимус (2), надпочечник (3), яичник (4), семенник (5), придаток семенника (6).



Рис. 7-8. Фрагменты органов крысы после вырезки: печень (1), почка (2), селезенка (3), легкое (4), сердце (5), желудок (6), подчелюстная слюнная железа с лимфатическим узлом (7), толстая кишка (8), трахея (9), пищевод (10), щитовидная железа (11), поджелудочная железа (12).

проводке с использованием изопропилового спирта [3, 7]. Преимуществом такого способа является также длительность проводки, не превышающая обычно 18-24 часов. Материал затем последовательно переносится в две порции парафина разогретого до 56-58^{0}С, в каждую на 1,5 часа, после чего осуществляется заливка органов. При этом особое внимание обращают на ориентацию материала по отношению к плоскости среза.

Изготовление срезов осуществляется на санном или ротационном микротоме. Окраску срезов проводят общепринятыми методами, без особенностей.

ЗАКЛЮЧЕНИЕ

Таким образом, приведенные стандартные подходы в гистологической обработке материала от лабораторных животных позволяют получать стабильные результаты на стадии изготовления срезов, окраски и анализа готовых препаратов. Существенно повышается достоверность и объем получаемых данных, позволяющих объективно судить о межгрупповых различиях в микроструктуре органов у разных животных в эксперименте и в тоже время иметь достаточно большой объем информации о гистологическом строении органов каждого животного. Предложенная схема гистологической обработки успешно применена на практике и может быть рекомендована для эффективного комплексного гистологического анализа органов и тканей лабораторных животных в норме и при патологии.

Features histological processing of organs and tissues of laboratory animals.

A. Muzhikyan, M. Makarova, Y. Gushin.

ABSTARCTS

Histological examination of organs and tissues of laboratory animals is one of the most important steps in the investigation of drug effects. It requires implementation of new approach in data collection and data analysis. The data obtained should be highly informative. It is strongly recommended to perform comparative analysis. The paper describes the methods of the preparation of histological sections which allows obtaining reproducible results. The method of data gathering and analyses is aimed to increase data validity and accuracy. Proposed technique of data collection allows identifying and quantifying between group differences. Problems typical of the method of histological examination and the measures to reduce their effect are discussed. The paper highlights the sources of artifacts that occur during tissue fixation and section. Significantly increases the accuracy and the amount of received data to objectively judge the intergroup differences in the microstructure of different animals in the experiment and have a sufficiently large amount of information on the histological structure of each animal. The ways for organ sectioning for subsequent histological processing are described. The proposed method is successfully applied in practice and can be recommended as a tool for effective and comprehensive histopathological examination of the tissue in laboratory animals.

Key words: histological methods, laboratory animals.

ЛИТЕРАТУРА

1. Каркищенко Н.Н., Грачева С.В. Руководство по лабораторным животным и альтернативным моделям в биомедицинских технологиях. Москва. -2010. -173 с.
2. Коржевский Д.Э., Гиляров А.В., Основы гистологической техники // СпецЛит. -2010. -96с.
3. Криволапов Ю.А., Леенман Е.Е. Морфологическая диагностика лимфом. - М.: «ИПК Коста». -2006. - 208 с.
4. Саркисов Д. С., Перов Д. С. Микроскопическая техника. Руководство Москва. «Медицина». -1996. - 544 с.
5. Dawson T.P., Neal J.W. and all. Neuropathology techniques. // London: Arnold. -2003. -118p.

6. Latendresse J.R., Warbrittion A.R and all. Fixation of testes and eyes using a modified Davidson's fluid: comparison with Bouin's fluid and conventional Davidson's fluid. // Toxicol. Pathol. -2002. –Vol.30. -P. 524-533.
7. René J. Buesa Maxim Peshkov V. Histology without xylene. // Annals of Diagnostic Pathology. - 2009. -Vol.13. –P. 246-256.

УДК: 615.038

ПРИМЕНЕНИЕ БАКТЕРИАЛЬНЫХ ТЕСТ-СИСТЕМ ДЛЯ ОЦЕНКИ ПОТЕНЦИАЛЬНОГО МУТАГЕННОГО ЭФФЕКТА НОВЫХ ФАРМАЦЕВТИЧЕСКИХ СОЕДИНЕНИЙ

Ацапкина А.А.- младший научный сотрудник, Крышень К.Л.- младший научный сотрудник, Макарова М.Н. - д.м.н., профессор, Макаров В.Г. - д.м.н., профессор,
Санкт-Петербургский институт фармации

РЕФЕРАТ

Анализ генетической токсичности позволяет выявить вещества, обладающие способностью повреждать ДНК и/или хромосомы клеток. Подобные повреждения могут приводить к мутациям и увеличению риска появления рака и врожденных дефектов. Исследования генетической токсичности и мутагенности являются необходимыми при оценке опасности фармакологических средств. Важную роль в выявлении и оценке веществ повреждающих ДНК играют исследования с использованием бактериальных тест-систем, в виду их простой реализации, быстроты, широкого применения, высокой чувствительностью и хорошей воспроизводимости. Открытие Б. Эймсом и коллегами в 1970 году микросомального мутагенного теста положило начало развитию генотоксических исследований на бектериальных тест-системах, которые по-прежнему являются актуальным предметом исследования. Основным принципом теста является реверсия микроорганизмов под действием потенциальных мутагенов и переход из ауксотрофного состояния (отсутствие роста на безгистидиновой среде) к прототрофности. Крайне важным аспектом генотоксических исследований является биоактивация тестируемых соединений. Наиболее широко применяется внеклеточная метаболическая активация путем добавления в систему гомогената печени крыс. Таким образом, рациональный подход к применению бактериальных тест-штаммов привел к созданию специфичного и чувствительного инструмента для быстрого, надежного и экономически выгодного анализа в генотоксикологии, что играет большое значение при оценке рисков фармакологических веществ.

Ключевые слова: лекарственный мутагенез, бактериальные тест-системы, генотоксичность, мутагенью.

ВВЕДЕНИЕ

Лекарственный мутагенез является одним из аспектов проблемы генетических последствий химического мутагенеза [Рапопорт И.А., 1970; Бочков Н.П., 1997; Дубинин Н.П., 1999]. В условиях интенсивного развития фармацевтической промышленности каждый человек