ISSN 2072-2419

№ 1

Международный вестник ветеринарии

INTERNATIONAL BULLETIN OF VETERINARY MEDICINE

САНКТ-ПЕТЕРБУРГ- 2015

www.gavm.spb.ru

Международный вестник ветеринарии 1.2015

Редакционный совет
А.А. Стекольников – гл. ред., член-корр. РАСХН, д.в.н., проф., СПб
В.Д. Соколов – зам. гл. ред. д.в.н. проф., СПб
А.И. Ятусевич – зам. гл. ред. д.в.н. проф., Витебск
Редакционная коллегия
А.А. Алиев, д.в.н., проф., СПб.
Н.Л. Андреева, д.б.н., проф., СПб.
Л.М. Белова, д.б.н., проф., СПб.
М.И. Гулюкин, акад. РАСХН, д.в.н., проф. Москва.
Н.В. Зеленевский, д.в.н., проф., СПб.
Л.Ю.Карпенко, д.б.н., проф., СПб.
С.П. Ковалев, д.в.н., проф., СПб.
А.А. Кудряшов, д.в.н., проф., СПб.
В.А. Кузьмин, д.в.н., проф., СПб.
М.Н. Макарова, д.м.н., проф., СПб.
К.В. Племяшов, д.в.н., проф., СПб.
Б.С. Семенов, д.в.н., проф., СПб.
А.М. Смирнов, акад. РАСХН, д.в.н., проф., Москва.
А.А. Сухинин, д.б.н., проф., СПб.
А.Н. Шиков, д.ф.н., проф., СПб.
Редакционно-технический отдел
В.Д. Соколов, д.в.н. проф., СПб.
Н.Л. Андреева, д.б.н., проф., СПб.
М.Н. Макарова, д.м.н., проф., СПб.
А.В. Рыбакова , к.в.н., СПб.
Сдано в набор 13.01.2016
Подписано к печати 13.01.2016
Формат 70×100 1/16.
Бумага глянцевая № 1. Печать офсетная.
Усл. печ. л. 5,2+1,63 цв. вкл.
Усл. Кр.-отт. 18,2. Тираж 1001 экз.

Editor –in– chief
A.A. Stekolnikov professor, DVM, Corresponding Member of the Russian Academy of Agricultural Sciences
Managing Editor
V.D. Sokolov - professor, DVM, St. Petersburg
A.I. Yatusevich - professor, DVM, Vitebsk
Editorial Board
A.A. Aliyev - professor, DVM, St. Petersburg
N.L. Andreeva - professor, DBS, St. Petersburg
L.M. Belova - professor, DBS, St. Petersburg
M.I. Gulyukina - Academician of the Agricultural Russian Academy of Agricultural Sciences, DVM, professor, Moscow
N.V. Zelenevski - professor, DVM, St. Petersburg
L.Y. Karpenko - professor, DBS, St. Petersburg
S.P. Kovalev - professor, DVM, St. Petersburg

A.A. Kudryashov - professor, DVM, St. Petersburg
V.A. Kuzmin - professor, DVM, St. Petersburg
M.N. Makarova - professor, DBS, St. Petersburg .
K.V. Plemyshov - professor, DVM, St. Petersburg
B.S. Semenov - professor, DVM, St. Petersburg
A.M. Smirnov - Academician of the Agricultural Russian Academy of Agricultural Sciences, DVM, professor, Moscow
A.A. Sukhinin - professor, DVM, St. Petersburg
A.N. Shikov - professor, DFS, St. Petersburg
Technical Department
V.D. Sokolov - professor, DVM, St. Petersburg
N.L. Andreeva - professor, DBS, St. Petersburg
M.N. Makarova - professor, DBS, St. Petersburg
A.V. Rybakova - PhD, St. Petersburg
Sent to 03/14/2014
Signed for printing 14/03/2014
The format of 100 × 70 1/16 .
Glossy paper number 1. Offset printing.
Conv. Pec. liter. 5.2 1.63 fl. incl.
Conv. Cr. - ott . 18.2 . Circulation 1001 copies.

На 1 странице обложки расположено: Варшавский университет естественных наук - занимает первое место в рейтинге вузов естественных наук и входит в десятку лучших государственных университетов Польши. Истоки университета восходят к 1816 году, с созданием Института Агрономии в Marymont, первого сельскохозяйственного вуза в Польше и только четвертого в Европе. Британский журнал «Таймс» включил университет в число 200 лучших университетов мира.

НАУЧНО-ПРОИЗВОДСТВЕННЫЙ ЖУРНАЛ

Номер госрегистрации СМИ ПИ № ФС 77-28268 от 18 мая 2007 г. Подписной индекс в агентстве Роспечать 82393.

Учредитель — Федеральное государственное образовательное учреждение высшего профессионального образования «Санкт-Петербургская государственная академия ветеринарной медицины» (ФГОУ ВПО «СПбГАВМ»)

Журнал основан в январе 2004 года в Санкт-Петербурге и входит в список ведущих лицензируемых научных журналов, в которых должны быть опубликованы основные научные результаты диссертаций на соискание ученой степени доктора и кандидата наук.

Журнал распространяется по всем регионам России и Республике Беларусь (ВУЗЫ, НИИ, ВЕТЕРИНАРНЫЕ ОТДЕЛЫ).

Журнал выходит не менее 4 раз в год. В нем публикуются работы по всем основным вопросам ветеринарии и смежным дисциплинам.

В этот журнал Вы можете поместить рекламу Вашей фирмы. Объявления и коммерческая реклама публикуются после оплаты. Срок исполнения – в течение 3 месяцев.

Редакция не несет ответственности за содержание рекламных объявлений.

При перепечатке ссылка на журнал обязательна.

Мнение авторов и редакции по отдельным вопросам может не совпадать.

Плата с аспирантов за публикацию рукописи не взимается.

Справки и технические возможности типографии, в которой печатается журнал, оговариваются по телефону (812) 387-11-58.

Адрес редакции: 196084, СПб, ул. Черниговская дом 5, СПбГАВМ, редакция журнала «Международный вестник ветеринарии» (МВВ).

RESEARCH AND PRODUCTION JOURNAL

State registration number media PI № FS 77-28268 on May 18, 2007. Subscription Index Rospechat 82393.

Founded in January 2004 by Federal State Educational Institution of Higher Professional Education "Saint - Petersburg State Academy of Veterinary Medicine " (FSEI-HPE " SPbGAVM")

International Bulletin of Veterinary an academic international peer-reviewed journal that publishes original research articles as well as review articles in veterinary sciences and related academic disciplines. It covers all the scientific and technological aspects of veterinary sciences in general, anatomy, physiology, biochemistry, pharmacology, microbiology, pathology, public health, parasitology, infectious diseases, clinical sciences, alternative veterinary medicine and other biomedical fields.

The manuscripts submitted to this journal must be previously unpublished and not be under consideration for publication elsewhere. Manuscripts that are found to have been plagiarized from a manuscript by other authors, whether published or unpublished, will incur plagiarism sanctions.

This journal, including all individual contributions and illustrations published therein, is legally protected by copyright. Any use, exploitation or commercialisation is illegal and liable to criminal prosecution.

Requests about legal photocopy reproduction, copyright or duplication processing should be addressed to the editorial office:

196084, St. Petersburg, ul . Chernihiv house 5 SPbGAVM, Editorial Board of "International Bulletin of Veterinary Medicine" (IBVM), phone +7-812- 3871158 .

СОДЕРЖАНИЕ

Опыт, проблемы, перспективы

- Применение препарата «Эльвита» при воспалительных и опухолевых процессах у животных. ***Кондаков С.Э., Кузьмин В.А., Фогель Л.С., Нуднов Д.А., Волкова Е.А., Полазюк С.В.*** **7**

Терапия

- Этиология, распространение и экономический ущерб при заболеваниях печени у коров. ***Кириллов А.А.., Юшманов П.Н., Батраков А.Я.*** **12**

Хирургия

- Диагностика и лечение эндогенных увеитов передней камеры глаза у собак. ***Усольцева И.Б., Стекольников А.А.*** **18**

Акушерство, гинекология

- Современный способ профилактики гипокальциемии высокопродуктивных коров в послеотельный период. ***Корочкина Е.А., Племяшов К.В., Виденин В.Н.*** **21**

Фармакология, токсикология, фармация

- Влияние препарата «Мастинол» на иммунологический статус лактирующих коров. ***Барышев В.А., Соколов В.Д., Племяшов К.В.*** **25**
- Определение остаточных количеств мирамистина в молоке и тканях коров с маститом и эндометритом. ***Крутяков Ю.А., Кузьмин В.А., Лунегов А.М., Савенков К.С., Полякова О.Р. Нуднов Д.А.*** **29**
- Токсикологическая оценка комплексного антибактериального препарата Ципровентор. ***Енгашев С.В., Филимонов Д.Н., Павленко Г.И.*** **34**
- Эффективность антиоксидантного препарата Эмидонол при болезнях кошек и собак. ***Енгашев С.В., Новак М.Д., Мазитова О. Ю.*** **40**

Зоогигиена, Санитария, Кормление

- Влияние цеолитсодержащей добавки на яичную продуктивность и инкубационные свойства яиц. *Жилочкина Т.И.* **44**
- Формирование состава воды, используемой для поения животных в северо-восточной биогеохимической зоне Украины. ***Соколюк В.М.*** **50**

Биохимия, анатомия, физиология

- Клеточный состав периферической крови каспийского тюленя (Phocacaspica, Gmelin, 1788). ***Володина В.В., Грушко М.П , Федорова Н.Н.*** **57**
- Влияние сухого солевого аэрозоля на функциональную активность нейтрофилов лошадей при хронических обструктивных болезнях легких. ***Романова О.В., Кряч-ко О.В., Червинская А.В.*** **61**
- Изучение сорбционных свойств полисахаридов растительного происхождения. ***Красочко П.А., Капуцкий Ф.Н., Красочко П.П., Зубец О.В., Аладьева Т.А.*** **65**

Экспериментальная фармакология

- Приобретение лабораторных животных: как выбрать питомник, исходя из российских реалий. Сообщение 2. Требования к поставщикам. ***Фатеева Е.И.*** **70**
- Выбор оптимального метода индукции острой патологии печени у крыс. ***Селезнева А.И., Столащук Н.В., Макарова М.Н.*** **75**
- Габапентин устраняет проявления депрессивноподобного поведения, индуцированные снижением уровня половых гормонов на фоне овариэктомии у крыс. ***Шекунова Е.В., Белозерцева И.В.*** **84**
- Комплексная оценка степени развития патологии при моделировании адъювант-индуцированного артрита у крыс. ***Кашкин В.А., Шекунова Е.В., Мужикян А.А., Макарова М.Н., Макаров В.Г.*** **92**
- Гармонизация исследований по проведению острой токсичности в соответствии с российскими и зарубежными требованиями. ***Авдеева О.И., Макаренко И.Е., Макарова М.Н., Шекунова Е.В., Кашкин В.А., Макаров В.Г.*** **103**

CONTENTS

Experience, problems, perspectives

- *Use of the drug "ELVITA" in inflammatory and the tumor process animals. S. Kondakov, V. Kuzmin, L. Fogel, D. Nudnov, E. Volkova, S. Palazyuk.* **7**

Therapy

- *Etiology, prevalence and economic damage at liver disease in cows. A. Kirillov, P. Jushmanov, A. Batrakov.* **12**

Surgery

- *Diagnosis and treatment of endogenous uveitis anterior chamber dogs. I. Usoltseva, A. Stekolnikov.* **18**
- *New method of hypocalcemia' prevention of high-productive cows in postpartum period. E. Korochkina, K. Plemyashov, V. Videnin.* **21**

Pharmacology, toxicology, pharmacy

- *Effect of preparation "MASTINOL" the immunological status of lactating cows. V. Baryshev, V. Sokolov, K. Plemyshov.* **25**
- *Determination of residues of miramistina in milk and tissues of cows with mastitis and endometritis. V. Kuzmin, A. Lunegov, A. Kudryavtseva, K. Savenkov, D. Nudnov, Yu. Krutyakov.* **29**
- *Toxicological assessment of a complex antibacterial preparation Tsiproventor. S. Engashev, D. Filimonov, G. Pavlenko.* **34**
- *Clinical study of efficiency of a preparation Emidonol. S. Engashev, E. Daugalieva, M. Novak.* **40**

Zoohygiene, Sanitation, Feeding

- *The influence of zeolite supplements on egg production and hatching properties of eggs. T. Zhilochkina.* **44**
- *Formation of water used for watering the animals in the northeastern biogeochemical zone of Ukraine. V. Sokolyuk.* **50**

Biochemistry, anatomy, physiology

- *Cell composition of peripheral blood of the Caspian seal (Phocacaspica, Gmelin, 1788). V. Volodina., M. Grushko, N. Fedorova.* **57**
- *The influence of dry salt aerosol on the functional activity of horses neutrophils in chronic obstructive pulmonary diseases. O. Romanova, O. Kriachko, A. Chervinskaya.* **61**
- *Studying of sorption properties of polysaccharides of the phytogenesis. P. Krasochko, F.Kaputsky, P. Krasochko, O. Zubets, T. Aladyeva.* **65**

Experimental pharmacology

- *Purchase of laboratory animals. How can you choose a breeding center in Russia. Information 2. The requirements to suppliers. E. Fateeva* **70**
- *Selecting optimal method by induction of acute experimental liver pathology in rats. A. Selezneva, N. Stolashuk, M. Makarova.* **75**
- *Gabapentine restores social deficit induced by ovariectomy in female rats. E. Shekunova, I. Belozertseva.* **84**
- *Estimation of desease severity in the model of adjuvfnt-induced arthritis. V. Kashkin, E. Shekunova, A. Muzikjan, M. Makarova, V. Makarov.* **92**
- *Harmonization studies of the acute toxicity in accordance with Russian and international requirements. O. Avdeeva, I. Makarenko, M. Makarova, E. Shekunova, V. Kashkin, V. Makarov.* **103**

16. Regier D.A., Narrow W.E., Rae D.S., Manderscheid R.W., Locke B.Z., Goodwin F.K. The de facto US mental and addictive disorders service system. Epidemiologic catchment area prospective 1-year prevalence rates of disorders and services // Arch. Gen. Psychiatry. -1993. -Vol.50. -P.85-94.
17. Rygula R., Abumaria N., Flugge G., Fuchs E., Ruther E., Havemann-Reinecke U. Anhedonia and motivational deficits in rats: impact of chronic social stress // Behav. Brain Res. - 2005. -Vol.162. - P.127-134.
18. Schmidt P.J., Nieman L., Danaceau M.A., Tobin M.B., Roca C.A., Murphy J.H., Rubinow D.R. Estrogen replacement in perimenopause-related depression: a preliminary report // Am. J. Obstet.Gynecol. -2000. -Vol.183. -P.414-420.
19. Schmidt P.J., Nieman L.K., Danaceau M.A., Adams L.F., Rubinow D.R. Differential behavioral effects of gonadal steroids in women with and in those without premenstrual syndrome // N. Engl. J. Med. -1998 -Vol.338. -P. 209-216.
20. Soares C.N. Mood disorders in midlife women: understanding the critical window and its clinical implications // Menopause. -2014 . -Vol.21. -P.198-206.
21. Vega-Rivera N.M., Fernandez-Guasti A., Ramirez-Rodriguez G., Estrada-Camarena E. Acute stress further decreases the effect of ovariectomy on immobility behavior and hippocampal cell survival in rats // Psychoneuroendocrinology. -2013. -Vol.38. -P. 1407-1417.
22. Walf A.A., Frye C.A. Antianxiety and antidepressive behavior produced by physiological estradiol regimen may be modulated by hypothalamic-pituitary-adrenal axis activity // Neuropsychopharmacology. -2005. -Vol.30. - P. 1288-1301.
23. Walf A.A., Frye C.A. Antianxiety and antidepressive behavior produced by physiological estradiol regimen may be modulated by hypothalamic-pituitary-adrenal axis activity // Neuropsychopharmacology. -2005. -Vol.30. -P. 1288-1301.
24. Willner P. Chronic mild stress (CMS) revisited: consistency and behavioural-neurobiological concordance in the effects of CMS // Neuropsychobiology. -2005. -Vol.52 . -P.90-110.

УДК: 612.67

КОМПЛЕКСНАЯ ОЦЕНКА СТЕПЕНИ РАЗВИТИЯ ПАТОЛОГИИ ПРИ МОДЕЛИРОВАНИИ АДЪЮВАНТ-ИНДУЦИРОВАННОГО АРТРИТА У КРЫС

Кашкин В.А.[1,2]-к.м.н., старший научный сотрудник, Шекунова Е.В.[1,2]-к.б.н., старший научный сотрудник, Мужикян А.А.[1] - м.н.с., Макарова М.Н.[1] - д.м.н., профессор, зам. ген. директора по науке, Макаров В.Г.[1]- д.м.н., профессор
[1] – Санкт-Петербургский Институт Фармации, [2] - Институт фармакологии им. А.В. Вальдмана ПСПГМУ им. акад. И.П. Павлова

РЕФЕРАТ

Экспериментальный артрит, вызванный введением полного адъюванта Фрейнда, широко используется для изучения специфической противовоспалительной и противоревматоидной активности фармакологических веществ. Успех моделирования АА в эксперименте зависит от ряда факторов, в том числе линии и пола экспериментальных животных, способа введения и дозы индуктора. В данном исследовании с использованием модифи-

цированной модели индукции АА (у самок крыс линии Вистар) были детально изучены клинические и гистопатоморфологические признаки. Для полуколичественной оценки состояния суставов были использованы адаптированные шкалы Hegen и соавт (2003) и Mankin и соавт., (1971), В качестве референтного препарата, подтверждающего валидность примененного методического подхода, был использован метотрексат. Показано, что предложенная комплексная шкала оценки тяжести развития патологии позволяет использовать данную модель для скриннинга антиревматоидной и противовоспалительной активности новых лекарственных кандидатов.

Ключевые слова: ревматоидный артрит, метотрексат, крысы.

ВВЕДЕНИЕ

Ревматоидный артрит это хроническое системное заболевание соединительной ткани аутоиммунной природы, при котором поражаются суставы. Ревматоидным артритом страдает приблизительно 1% населения земного шара. Частота встречаемости увеличивается с возрастом, заболевание наиболее распространено среди женщин. Хотя причины возникновения ревматоидного артрита окончательно не ясны, хорошо изучены механизмы воспалительного процесса, который приводит к постепенному разрушению суставов [Joseph и соавт., 2010]. Воспаление приводит к прогрессирующей деструкции хрящевой ткани суставов, синовиальной гиперплазии, синовиту, эрозии костной ткани, наблюдается повышение уровня медиаторов воспаления.

Экспериментальный артрит, вызванный введением полного адъюванта Фрейнда, широко используется для изучения специфической противовоспалительной и противоревматоидной активности фармакологических веществ. При использовании данной модели клинические признаки артрита появляются приблизительно через 10 дней после введения адъюванта. Адъювантный артрит (АА) это Т-лимфоцитозависимый артрит, который во многом схож с ревматоидным артритом, включая развитие отека околосуставных тканей, деградацию хряща, потерю функциональной активности сустава, лимфоцитарную инфильтрацию внутрисуставной полости. При АА наблюдается резорбция костной ткани, однако поражения хряща выражены в меньшей степени, чем при экспериментальном артрите, вызванном введением коллагена [Hegen и соавт., 2008].

Успех моделирования АА в эксперименте зависит от ряда факторов, в том числе линии и пола экспериментальных животных [Whitehouse, 2007; Hegen и соавт., 2008], способа введения индуктора. Важную роль играет своевременное определение и фиксация маркеров, характеризующих развитие патологии. В данном исследовании с использованием модифицированной модели индукции АА (у самок крыс линии Вистар) были детально изучены клинические и гистопатоморфологические признаки, характеризующие динамику развития АА. В качестве референтного препарата, подтверждающего валидность примененного методического подхода, был использован метотрексат [Fitzpatrick и соавт., 2011]. Полученные результаты могут служить основой для исследований лекарственных препаратов с антиревматоидным, противовоспалительным и(или) иммуномодулирующими свойствами.

МАТЕРИАЛЫ И МЕТОДЫ

Эксперименты выполнены на самках крыс линии Вистар массой 200-250 г (питомник «Рапполово», Россия). Животных содержали в условиях 24-х часового фоторежима (12 ч день:12 ч ночь, включение света в 8:00), контролируемой температуры (22ºС±2ºС) и влажности (65% ±10%) воздуха при свободном доступе к

очищенной воде и стандартному корму (гранулированный комбикорм).

Индукция артрита

Для индукции артрита крысам в плантарную поверхность задней лапы вводили полный адъювант Фройнда (complete Freund adjuvant (CFA)) (Sigma-Aldrich) в объеме 100 мкл [Bartlett и Schleyerbach, 1985; Blackham, и соавт., 1977].

Клинические наблюдения

До введения CFA и далее на протяжении всего эксперимента дважды в неделю регистрировали массу тела и проводился клинический осмотр животных с оценкой тяжести развития патологии в баллах. При отсутствии изменений инъецированной лапы присваивалась оценка «0», при наличии слабовыраженного отека – «1», при наличии отека и слабовыраженного покраснения «2», при наличии значительного отека и сильно выраженного покраснения – «3», при наличии сильно выраженного отека и покраснения, затрагивающих все суставы инъецированной лапы, и/или при генерализации процесса (вовлечение суставов контрлатеральной лапы, суставов в основании хвоста, передних лап) – оценка «4» [Fitzpatrick и соавт., 2011].

До введения CFA и далее дважды в неделю на протяжении всего эксперимента по объему вытесняемой жидкости с использованием метода водной плетизмографии измеряли объем лапы [Bartlett и Schleyerbach, 1985; Badger и соавт., 2000].

Изучение влияния метотрексата на развитие патологии

На 7-ой день после введения CFA на основании данных массы тела животных, клинического осмотра, размера отека лапы животные были разделены на две экспериментальных группы (по 12 животных в каждой) так, чтобы степень тяжести развития заболевания не различалась между группами. Далее одна из групп, начиная с 7-о дня эксперимента (после распределения животных по группам) получала метотрексат – в дозе 0,1 мг/кг один раз в день, перорально, другая получала растворитель (1% коллоидный раствор крахмала) в течение 21 дня.

Патоморфологическое и гистологическое исследования

На 29-й день эксперимента животные были эвтаназированы в CO_2-камере. Исследуемые отделы конечностей ампутировали на уровне нижней трети голени, рассечением мягких тканей, большой и малой берцовой костей, без нарушения целостности суставов. Далее проводилась фиксация материала для гистологического исследования.

Гистологическому исследованию были подвергнуты пораженные суставы крыс, в том числе заплюсневый сустав, образованный блоком костей голени, костями заплюсны и проксимальным концом плюсневых костей, включающий в себя art. tarsocruralis, aa. intertarsae (представленный a. talocalcaneonavicularis, a. talocalcanea, a. calcaneocuboidea, a. cuneonavicularis), art. tarsometatarsea, а также плюснофаланговые, венечные и дистальные межфаланговые суставы пальцев стопы. Для этого конечности крыс фиксировали в 10% растворе нейтрального формалина, затем декальцинировали в электролитном растворе на основе муравьиной и соляной кислот (производства - ООО «Первая лабораторная компания») в течение 14 дней, после чего делили на сегменты (рис. 1) и заливали в парафин. Затем изготавливали срезы толщиной 5-7 мкм, которые окрашивали гематоксилином и эозином.

Морфологическое исследование гистологических препаратов проводилось при помощи светооптического микроскопа Carl Zeiss (Германия) при увеличении 100 и 200. Микрофотографирование проводили при помощи цифровой фотокамеры Axio Scope A1 (Германия).

Структуры заплюсневого сустава и мягких тканей изучали на сагиттальных и

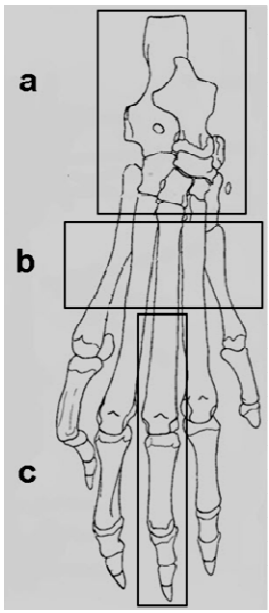

Рис. 1. Разделение тазовой конечности на сегменты для гистологической обработки

плантарных срезах конечности (рис. 1 – a, b), для изучения межфаланговых суставов дистальную часть конечности отделяли поперечным разрезом плюсневых костей, а суставы, образованные плюсневыми костями, проксимальными, средними и дистальными фалангами изучали на сагиттальных срезах (рис. 1 – c). Таким образом, от каждого животного было исследовано не менее 10 суставов, попавших на срез. Критериями гистологической оценки служили изменения околосуставного аппарата (фиброзной и синовиальной капсулы), наличие воспалительного инфильтрата, состояние суставного хряща и костной ткани. В баллах от «0» (норма) - до «5» (максимальная выраженность патологии) оценивали шесть параметров.

Оценивали степень поражения суставов по модифицированной шкале Hegen et al. (2003), при этом оценивали следующие показатели:

1. выраженность общего воспаления сустава (наличие инфильтрата, эдемы, выпота),
2. степень сужения суставной полости,
3.3) изменения костной ткани (остеолизис),
4. изменения синовиальой оболочки (гиперплазия),
5. выраженность паннуса (наличие в субинтимальном слое суставной капсулы грануляционной ткани с высоким содержанием фибробластов, лимфоцитов и макрофагов),
6. степень дегенерации хряща.

При максимальной выраженности патологического процесса комплексная оценка для одного животного составляет 30 баллов.

Более детально оценивали характер и выраженность изменений хрящевой ткани сустава по модифицированной шкале Mankin в баллах от 0 (норма) до 3 [Chang и соавт., 2010; Mankin и соавт., 1971]. Анализировали следующие показатели:

1. структура поверхности (1 балл - неровности, эрозии, 2 балла - трещины, 3 балла – расслоение);
2. клеточный состав (1 балл - незначительное снижение количества хондроцитов, 2 балла - значительное снижение количества хондроцитов, 3 балла – нет клеток);
3. окрашивание (1 балл - незначительное снижение окрашивания, 2 балла - значительное снижение окрашивания, 3 балла – нет окрашивания);
4. пролиферация клеток (1 балл – изогенные группы хондроцитов (по две клетки в группе), 2 балла – изогенные группы хондроцитов (по две и три клетки в группе), 3 балла – очаги пролиферации (более 3-х клеток в группе);

При максимальной выраженности патологического процесса комплексная оценка для одного животного составляет 12 баллов.

Статистическая обработка

Для анализа данных использовался однофакторный дисперсионный анализ (ANOVA) с повторными измерениями, Для анализа непарааметрическмх данных применяли критерий Фридмана, тесты Манна-Уитни, Вилкокосона. Различия были определены при уровне значимости $p<0,05$. Статистический анализ выполнялся с помощью программного обеспечения Статистика 6.0.

РЕЗУЛЬТАТЫ ИССЛЕДОВАНИЙ

Масса животных

Взвешивание проводилось дважды в неделю еженедельно. Масса тела животных несколько снижался после введения CFA к 4-му дню исследования (206,3±4,6 г до введения, 204,5±4,64 г – на 4-й день), однако эта тенденция не была статистически значимой (t-тест, p>0,05). К 7-му дню исследования положительная динамика массы тела восстановилась (210,2±3,98 г).

Объем лапы

Выраженность отека оценивали по объему вымещаемой жидкости. Рассчитывали разницу между объемом лапы после введения CFA и до введения CFA. Данные представлены в таблице 1. Несмотря на некоторую тенденцию к снижению объема лапы к окончании периода лечения, двухфакторный дисперсионный анализ с повторными измерениями не выявил статистически значимой разницы объема лапы между контрольной группой и группой, получавшей метотрексат ($F_{1,22}$=1,79; p=0,19).

Клинический осмотр

Дважды в неделю по результатам клинического осмотра оценивалась степень выраженности патологии в баллах. Введение полного адъюванта Фрейнда крысам привело к развитию отека и покраснения (эритема) околосуставных тканей, отек развивался уже в течение первых суток после введения адъюванта. Отечность окружающих сустав тканей (эдема) в той или иной степени сохранялась на протяжении всего эксперимента. К концу второй недели после введения адъюванта у большинства (84%) животных стали проявляться внешние признаки ревматоидного артрита, а именно деформация конечностей, в основном, в области межфаланговых суставов, прогрессирование эдемы и эритемы. Приблизительно у 25% животных наблюдалась мощная генерализация патологического процесса, затрагивающая суставы контралатеральной задних и передних передних лап, а также суставы в основании хвоста. У 16% животных наблюдали менее выраженную генерализацию патологического процесса, затрагивающую суставы контралатеральной по отношению к стороне инъекции задней лапы. У 16% животных наблюдали на протяжении эксперимента постепенное снижение выраженности эдемы и эритемы, что может говорить об отсутствии развития артрита у этих крыс.

Исследуемый препарат начинали вводиться с 7-ого дня эксперимента. Данные

Таблица 1

Разность (в мл) между объемом вытесненной лапой жидкости после введения и до введения CFA (n=12). Данные представлены как M±m

Группа	7-ой день	11-ый день	14-ой день	18-ый день	22-ой день	26-ой день	28-ой день
Контрольная группа	1,5±0,1	1,2±0,1	1,3±0,2	1,4±0,2	1,5±0,2	1,4±0,2	1,1±0,2
Метотрексат	1,5±0,2	1,7±0,1	1,8±0,2	1,6±0,1	1,4±0,1	1,2±0,1	1,0±0,1

Таблица 2

Динамика развития патологии. Данные представлены как сумма баллов по группе

Группа	4-ый день	7-ой день	11-ый день	14-ой день	18-ый день	22-ой день	26-ой день	28-ой день
Контроль	34	37	31	34	34	35	35	34
Метотрексат	37	36	35	36	34	32	28	25*

Примечание: *- p<0,05, достоверное отличие от исходного уровня (до лечения), тест Вилкоксона

по клиническому осмотру представлены в таблице 2. Положительная динамика (снижение выраженности патологии в ходе лечения с 7ого по 28-й день) наблюдалась в группе получавшей препарат метотрексат (критерий Фридмана для зависимых групп, df=7, p<0,001). Улучшение клинической картины на 28-й день лечения в группе, получавшей лечение метотрексатом по сравнению с исходным уровнем (табл.2), однако отличий от контрольной группы не было обнаружено (p>0,05, тест Манна-Уитни).

Гистологический анализ

Комплексная оценка состояния суставов включала в себя анализ основных изменений, характерных для ревматоидного/адъювантного артрита, а именно:

- выраженность общего воспаления сустава,
- изменения костной ткани,
- изменения синовиальной оболочки (гиперплазия),
- степень сужения суставной полости (анкилоз сустава),
- выраженность паннуса, степень дегенерации хряща.

У всех животных контрольной группы в той или иной мере были обнаружены изменения суставного аппарата различной степени тяжести, характерные для ревматоидного артрита. Изменения проявлялись, прежде всего, усиленной пролиферацией синовиоцитов, гиперплазией, отечностью и утолщением синовиальной оболочки с нечеткими контурами и наличием на синовиальной интиме темных луковицеобразных ворсин (рис. 1, 2). В строме обнаруживался умеренный периваскулярный инфильтрат, представленный в основном лимфоцитами и плазматическими клетками. Прослеживалась картина развития негнойного пролиферативного синовита. Наблюдались выраженные признаки отека околосуставных тканей.

В большинстве случаев нормальная синовиальная оболочка замещалась молодой грануляционной тканью, состоящей из аморфного межуточного вещества, содержащего многочисленные кровеносные сосуды, а также клеток фибробластического ряда, макрофагов, нейтрофильных и эозинофильных лейкоцитов. У всех животных в разной степени отмечался паннус, образованный активно пролиферирующей грануляционной тканью, врастающей в субинтимальную оболочку фиброваскулярного слоя синовии. Процесс формирования паннуса (от нормы до максимальной степени выраженности) представлен на рисунке 3.

В 70% случаев грануляционная ткань паннуса замещалась зрелой фиброзной, что приводило, в том числе к глубоким изменениям гиалинового хряща, проявляющимся в формировании узур и трещин, набухании и вакуолизации матрикса, развитию дистрофических и некротических поражений хондроцитов. В хрящевой ткани обнаруживались поверхностные эрозии (рис. 4). Снижалась степень окрашивания хряща, указывающая на деструктивные изменения межклеточного матрикса, границы между слоями были размыты (рис. 5).

В тяжелых случаях отмечалось истончение и обеднение клетками хрящевой ткани, с очагами пролиферации, встречающееся часто при сужении суставного пространства, вызванного главным образом поражением околосуставного аппарата. У таких животных обнаруживались также субхондральные кисты и очаги остеопороза (рис. 6-7).

Таким образом, гистологический анализ подтвердил наличие патоморфологических изменений, характерных для ревматоидного/адъювантного артрита. В контрольной группе только у 4-х животных из 12-и наблюдались незначительные изменения (меньше 10 баллов по комплексной шкале оценки), у остальных

Таблица 3

Результаты оценки развития патологии суставов. Данные представлены в виде суммы баллов по каждой группе животных

Показатели	Контроль	Метотрексат
Общее воспаление	39	18*
Сужение суставной полости	36	2*
Изменения костной ткани	17	2*
Изменения синовиальной оболочки	39	32
Формирование паннуса	39	30
Дегенерация хряща	28	16*
Сумма	*199*	*98**

Примечание: * p<0,05, достоверное отличие от контрольной группы, тест Манна-Уитни

Таблица 4

Результаты оценки развития патологии суставного хряща. Данные представлены в виде суммы баллов по каждой группе животных

Показатели	Контроль	Метотрексат
Состояние поверхности	13	10
Клеточный состав (снижение количества хондроцитов)	7	6
Снижение степени окрашивания	11	3*
Образование клеточных клонов	17	10*
Сумма баллов	*48*	*29**

Примечание: * p<0,05, достоверное отличие от контрольной группы, тест Манна-Уитни

животных наблюдалось развитие артрита в средней и тяжелой форме (более 11 баллов).

Наличие патоморфологических признаков артрита в меньшей степени наблюдалось и в группе, получавшей метотрексат. В таблице 3 представлены данные о полуколичественной оценке степени поражения суставов в экспериментальных группах.

Действительно, патологический процесс, вызванный введением адъюванта, приводил к изменениям синовиальной оболочки, изменениями костной ткани (формирование новой костной ткани, остеолизис), формированию паннуса, что сопровождалось критическим сужением суставной полости, изменениями хрящевой ткани.

Состояние хряща более детально оценивалось также по модифицированной шкале Mankin. [Chang и соавт., 2010; Mankin и соавт., 1971]. Как видно из таблицы 4 , введение адъюванта к развитию максимальных поражений хрящевой ткани (сумма баллов – 48, при максимально возможной – 144). В группе, получавшей лечение, поражения хрящевой ткани были менее выражены.

Таким образом, гистологическое исследование подтвердило развитие ревматоидного/адъювантного артрита в тазовых конечностях крыс. В сравнении с контрольной группой, где наблюдалось значительное увеличение паннуса, были более выражены дегенеративные изменения хрящевой ткани, остеолиз, наблюдался фиброзный анкилоз суставов, терапия метотрексатом уменьшило степень воспаления околосуставного аппарата, практически не были обнаружены изменения костной ткани, поражения хряща были минимальны.

ЗАКЛЮЧЕНИЕ

Введение полного адъюванта Фрейнда крысам привело к развитию дегенеративных поражений суставного аппарата, ха-

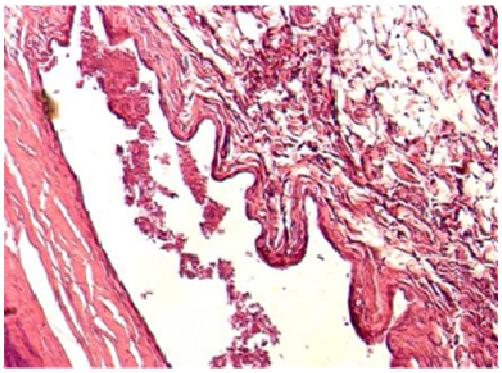

Рис. 1. Гиперплазия и утолщение синовиальной оболочки. Строма оболочки отечна. В полости сустава воспалительный инфильтрат. Ув. 100.

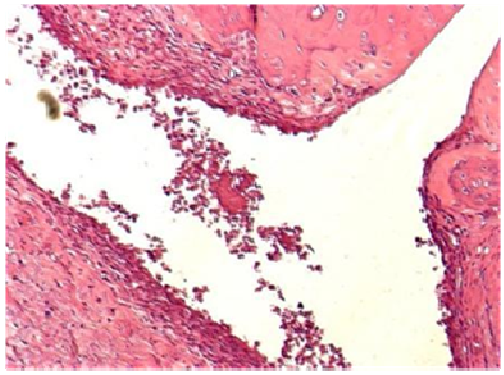

Рис. 2. Инфильтрация клетками грануляционной ткани синовиальной оболочки и проникновение их суставную полость. Умеренное воспаление. Ув. 100.

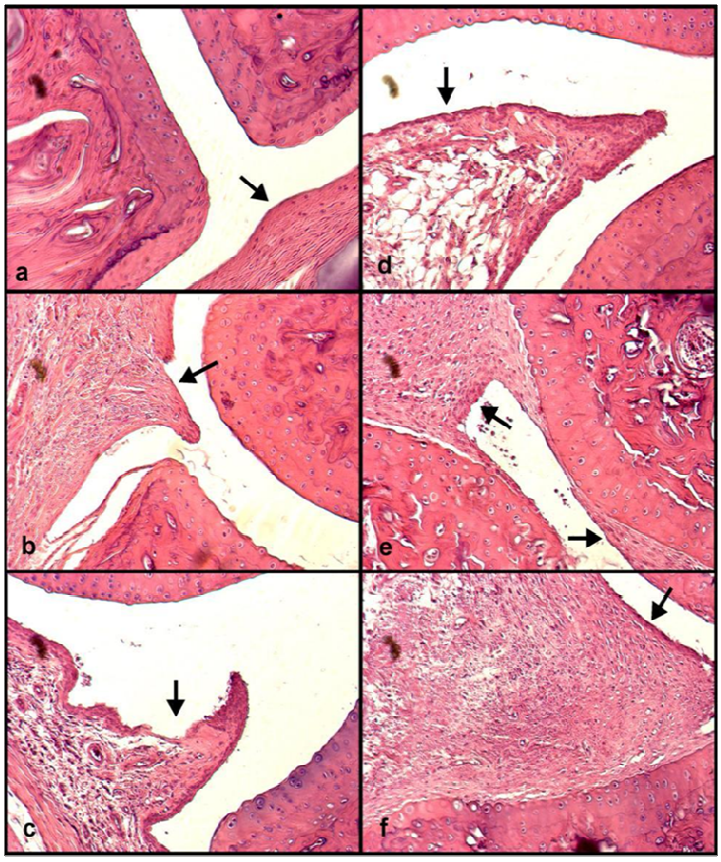

Рис. 3. Формирование паннуса

Формирование паннуса:

a – норма;
b – умеренная лимфоидная инфильтрация синовиальной и фиброзной оболочек, начало формирования паннуса;
c – проникновение молодой грануляционной ткани в синовиальную оболочку. Активная пролиферация синовиоцитов и врастание паннуса в суставную полость;
d – строма сформированного паннуса бедна клеточными элементами, обнаруживаются многочисленные кровеносные сосуды;
e – значительное разрастание паннуса, замещение грануляционной ткани фиброзной. В суставной полости воспалительный инфильтрат;
f – полное замещение грануляционной ткани фиброзной. Критическое разрастание паннуса, приводящее к фиброзному анкилозу сустава.

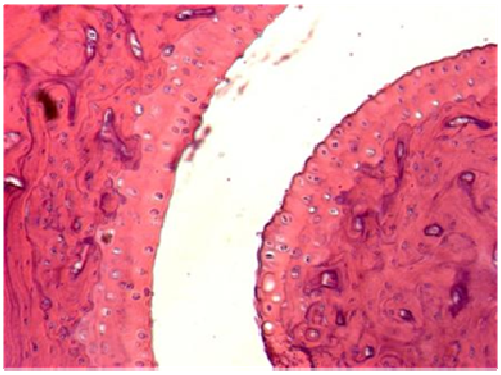

Рис. 4. Незначительные повреждения суставного хряща. Обнаруживаются поверхностные эрозии и очаговая вакуолизация матрикса. Ув. 100.

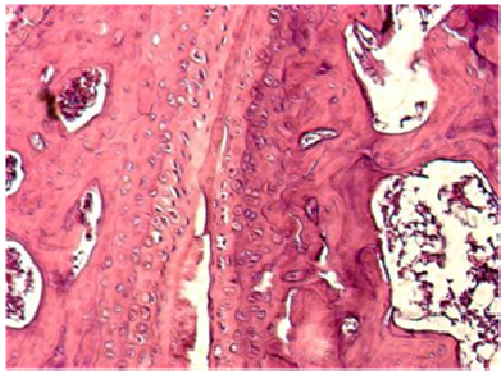

Рис. 5. Тяжелые дегенеративные изменения хряща, вызванные критическим сужением суставной полости. Отмечаются глубокие узуры и трещины, исчезновение поверхностного слоя хряща, дистрофия и некроз отдельных хондроцитов. Ув. 100.

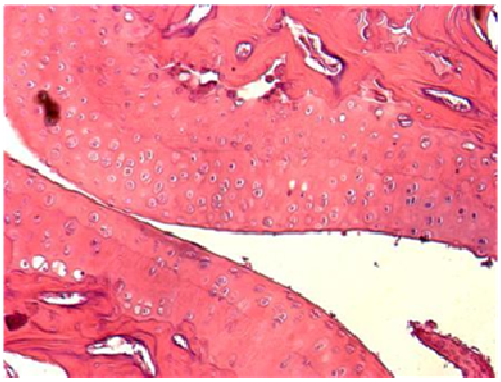

Рис. 6. Значительное сужение суставного пространства. Минимальные повреждения костной ткани с формированием участков лакунарного рассасывания. Ув. 100.

Рис. 7. Незначительная резорбция костной ткани и поверхностные повреждения суставного хряща. Ув. 100.

рактерных для ревматоидного/адъювантного артрита. В ходе наблюдения у животных наблюдалось развитие отека и покраснения (эритема) околосуставных тканей, отек развивался уже в течение первых суток после введения адъюванта, что характеризует присутствие острого воспалительного процесса. Отечность конечности, развивающаяся в результате накопления жидкости в тканях, окружающих сустав (эдема) [Whitehouse, 2007], в той или иной степени сохранялась на протяжении всего эксперимента. В течение первой недели после введения адъюванта наблюдалось некоторое замедление динамики набора веса, что также может отражать последствия развития острого воспалительного процесса. К концу второй недели после введения адъюванта у большинства животных (84%) стали проявляться признаки артрита, а именно, деформация конечностей, в основном, в области межфаланговых суставов, приблизительно у 25% животных наблюдалась генерализация патологического процесса, затрагивающая суставы контралатеральной задней лапы и/или суставов передних лап и/или суставов в основании хвоста. Временные характери-

стики развития экспериментального артрита соответствовали данным литературы. Так, очевидные клинические признаки адъювантного артрита (АА) наблюдают с 9-10-го [Bendele и соавт., 1999] по 14 -й [Hegen и соавт., 2003; Fitzpatrick и соавт., 2011] день после введения адъюванта.

Гистопатоморфологическое исследование подтвердило наличие признаков изменения суставного аппарата различной степени тяжести, характерных для ревматоидного артрита. Изменения проявлялись, прежде всего, усиленной пролиферацией синовиоцитов, гиперплазией, отечностью и утолщением синовиальной оболочки. У всех животных в разной степени отмечался паннус, образованный активно пролиферирующей грануляционной тканью, врастающей в субинтимальную оболочку фиброваскулярного слоя синовии. В тяжелых случаях отмечалось истончение и обеднение клетками хрящевой ткани, с очагами пролиферации, встречающееся часто при сужении суставного пространства, вызванного главным образом поражением околосуставного аппарата. У таких животных обнаруживались также субхондральные кисты и очаги остеопороза. Снижалась степень окрашивания хряща, указывающая на деструктивные изменения межклеточного матрикса, границы между слоями были размыты. Однако изменения хряща были относительно невелики по сравнению с другими наблюдаемыми патологическими изменениями суставного аппарата, что характерно для адъювантного артрита [Bendele и соавт., 1999].

На 7-ой день после введения адъюванта животные были распределены на две группы: животным в терапевтическом режиме вводили метотрексат или его растворитель с 7-ого по 28-й день эксперимента. В целом, данные клинического наблюдения выявили улучшение клинического состояния у животных, получавших терапию метотрексатом по сравнению с контрольной группой. У этих животных наблюдалась тенденция (статистически незначимая) к снижению выраженности отека и улучшению клинического состояния (балльная шкала оценки). Отсутствие выраженного терапевтического эффекта введения метотрексата в дозе 0,1 мг/кг, по всей вероятности, вполне закономерно. Метотрексат, действительно, является широко используемым референс агентом в исследованиях экспериментального артрита. Однако большое, если не критическое, влияние на его эффективность в модели адъювант-индуцированного артрита оказывают путь введения, доза, время начала лечения и линия экспериментальных животных. При проведении мета-анализа Hegen и его коллегами (2008) было выяснено, что введение метотрексата на модели адъювант-индуцированного артрита может быть эффективно в профилактическом (начало лечения на следующий день после введения адъюванта) и мало эффективно в терапевтическом (как в настоящем исследовании) режиме (начало введения метотрексата спустя 7-14 дней после введения алъюванта). По данным литературы, метотрексат в диапазоне доз от 0,945 мг/кг до 0,075 мг/кг оказывал положительное воздействие исключительно в профилактическом режиме [Bendele и соавт., 1999]. В терапевтическом режиме при начале лечения с 10-ого дня наблюдалось снижение клинических проявлений артрита в диапазоне доз от 0,1 мг/кг до 1 мг/кг при внутрибрюшинном введении метотрексата [Ainooson и соавт., 2012].

Результаты гистологического исследования в целом подтвердили полученные в ходе эксперимента результаты. У животных, получавших метотрексат, обнаруживалась положительная динамика: снижалась выраженность внутрисуставного воспаления, сужения внутрисуставной полости, нормализовалась структура ко-

стной ткани.

Таким образом, в целом результаты исследования показали, что введение в плантарную поверхность задней лапы крысы полного адъюванта Фрейнда ведет к развитию полиартрита, по многим признакам воспроизводящим клинику ревматоидного артрита. Предложенная комплексная шкала оценки тяжести развития патологии позволяет использовать данную модель для скрининга антиревматоидной и противовоспалительной активности новых лекарственных кандидатов.

Estimation of desease severity in the model of adjuvfnt-induced arthritis.

V. Kashkin, E. Shekunova, A. Muzikjan, M. Makarova, V. Makarov.

ABSTRACT

Rat adjuvant arthritis (AA) is an experimental model of polyarthritis which has been widely used for preclinical testing of numerous anti-arthritic agents. Various factors including strain and sex of experimental animals, injection site, adjuvant dosing can influence the disease progression. In this research clinical and h*istopathological* signs of arthritis progression were studied in female Wistar rats with AA. Modified Hegen score and Mankin score were used to assess disease progression. Methotrexate was used to estimate the efficacy of proposed scoring method. Data obtained supported the usefulness of scoring method for testing of innovative substances.

Key words: rheumatoid arthritis, methotrexate, rat.

ЛИТЕРАТУРА

1. Joseph A., Brasington R., Kahl L., et al. Immunologic rheumatic disorders // J. Allergy Clin. Immunol. -2010.-Vol.125. –P. 204-215.
2. Coffey G., DeGuzman F., Inagaki M., et al. Specific inhibition of spleen tyrosine kinase suppresses leukocyte immune function and inflammation in animal models of rheumatoid arthritis // J. Pharmacol Exp. Ther. -2012. –Vol.340. –P. 350-359.
3. Hegen M., Keith J.C., Collins M., et al. Utility of animal models for identification of potential therapeutics for rheumatoid arthritis // Ann. Rheum. Dis. -2008. –Vol.67. –P. 1505-1515.
4. Bendele A., McComb J., Gould T., et al. Animal models of arthritis: relevance to human disease // Toxicol. Pathol. -1999. –Vol.27. –P.134-142.
5. Whitehouse M.W. Adjuvant arthritis 50 years on: The impact of the 1956 article by C.M. Pearson 'Development of arthritis, periarthritis and periostitis in rats given adjuvants' // Inflamm. Res. -2007. –Vol.56. –P.133-138.
6. Cook C.D., Nickerson M.D. Nociceptive sensitivity and opioid antinociception and antihyperalgesia in Freund's adjuvant-induced arthritic male and female rats // J. Pharmacol. Exp. Ther. -2005. –Vol. 313. –P.449-459.
7. Ganesan K., Selvam R., Abhirami R., et al. Gender differences and protective effects of testosterone in collagen induced arthritis in rats // Rheumatol. Int. -2008. –Vol.28. –P. 345-353.
8. Altman D.G., Bland J.M. How to randomize // BMJ. -1999. –Vol.319. –P.703-704.
9. Bartlett R.R., Schleyerbach R. Immunopharmacological profile of a novel isoxazol derivative, HWA 486, with potential antirheumatic activity--I. Disease modifying action on adjuvant arthritis of the rat // Int. J. Immunopharmacol. -1985. –Vol.7. –P. 7-18.
10. Blackham A., Burns J.W., Farmer J.B., et al. An X-ray analysis of adjuvant arthritis in the rat. The effect of prednisolone and indomethacin // Agents Actions. -1977. –Vol.7. –P. 145-151.
11. Fitzpatrick L.R., Green C., Frauenhoffer E.E., et al. Attenuation of arthritis in rodents by a novel orally-available inhibitor of sphingosine kinase // Inflammopharmacology. -2011. –Vol.19. –P. 75-87.
12. Badger A.M., Griswold D.E., Kapadia R., et al. Disease-modifying activity of SB 242235, a selective inhibitor of p38 mitogen-

activated protein kinase, in rat adjuvant-induced arthritis // Arthritis Rheum. -2000. – Vol.43. -P.175-183.
13. Hegen M., Sun L., Uozumi N., et al. Cytosolic phospholipase A2alpha-deficient mice are resistant to collagen-induced arthritis // J. Exp. Med. -2003.-Vol.197. –P.1297-1302.
14. Chang T.K., Huang C.H., Huang C.H., et al. The influence of long-term treadmill exercise on bone mass and articular cartilage in ovariectomized rats // BMC Musculoskelet Disord. -2010. –Vol.11. –P. 185.
15. Mankin H.J., Dorfman H., Lippiello L., Zarins A.: Biochemical and metabolic abnormalities in articular cartilage from osteoarthritic human hips. II. Correlation of morphology with biochemical and metabolic data // J. Bone. Joint. Surg. Am. -1971. – Vol.53. –P.523-537.
16. Ainooson G.K., Owusu G., Woode E., et al. Trichilia monadelpha bark extracts inhibit carrageenan-induced foot-oedema in the 7-day old chick and the oedema associated with adjuvant-induced arthritis in rats // Afr. J. Tradit. Complement Altern. Med. -2012. – Vol9. –P.8-16.

УДК: 615.032

ГАРМОНИЗАЦИЯ ИССЛЕДОВАНИЙ ПО ПРОВЕДЕНИЮ ОСТРОЙ ТОКСИЧНОСТИ В СООТВЕТСТВИИ С РОССИЙСКИМИ И ЗАРУБЕЖНЫМИ ТРЕБОВАНИЯМИ

Авдеева О.И. – ведущий научный сотрудник, к.фарм.н., Макаренко И.Е. – младший научный сотрудник, Макарова М.Н. – д.м.н., Шекунова Е.В. – старший научный сотрудник, к.б.н., Кашкин В.А. – старший научный сотрудник, к.б.н., Макаров В.Г.– д.м.н., профессор, Институт экспериментальной фармакологии

РЕФЕРАТ

Исследование токсикологических аспектов лекарственных средств (ЛС) является одной из основных целей проведения доклинических исследований. Главным результатом данных исследований является доказательство безопасности применения ЛС для проведения клинических исследований. В последнее время происходит активная интеграция требований министерства здравоохранения РФ с нормами, предложенными Организацией экономического сотрудничества и развития (OECD). В связи с этим, важным представляется проведения исследований в соответствии с международными нормами, но тем не менее не противоречащим Российскому законодательству. В данной статье рассмотрены основные проблемы, возникающие при проведении острой токсичности, приведены некоторые алгоритмы их решения.

Ключевые слова: классификация токсичности веществ; летальная доза; безопасность; доклинические исследования; классификация по К.К.Сидорову.

ВВЕДЕНИЕ

Доклинические токсикологические исследования направлены на выявление и оценку выраженности токсических эффектов, возникающих при взаимодействии фармакологического вещества с организмом лабораторных животных. Согласно Федеральному закону от 12 апреля